ISSN 1981-4364

PNEUMOLOGIA Paulista

Órgão Informativo da Sociedade Paulista de Pneumologia e Tisiologia | Volume 25 | N° 16 | 2011

Anais do 14º. Congresso Paulista de Pneumologia e Tisiologia

Balanço da Gestão 2010 - 2011

17 a 20 de novembro de 2011 | Centro Fecomercio de Eventos
São Paulo, SP

SPIRIVA® Respimat®

brometo de tiotrópio

Inovação e simplicidade em terapia inalatória.[1]

Anticolinérgico de longa ação[2]

- Melhora *sustentada* da função pulmonar e qualidade de vida[3]
- Melhora da dispnéia e capacidade de exercício[3]
- Reduz exacerbações e hospitalizações[3]
- Reduz a mortalidade[3]

A intervenção na fase moderada da DPOC com **SPIRIVA® Respimat®** pode reduzir a progressão da doença.[4-5]

Referências Bibliográficas: 1. Newman SP. Use of gramma scintigraphy to evaluate the permance of new inhaler. J Aerosol Med 12, 1999. (suppl1), 525 – 531. **2.** Calverley PMA, Lee A, Towse L, Nonrd J van, Witek TJ, Kelsen S. Effect of tiotropium bromide on circadian variation in airflow limitation in chronic obstructive pulmonary disease. Thorax 58, 2003. 855 – 860. **3.** Tashkin Dp, Celli B, Senn S, et al, on behalf of the UPLIFT® (understanding potential Long – term impacts on function with tiotropium) study investigators. A 5-year trial of tiotropium in chronic obstructive pulmonary disease. N Eng J Med. 2008; 359 : 1554. **4.** Decramer M, Celli B, Kesten S, Lystig T, Mehra S, Tashkin Dp, UPLIFT Investigators. Effect of tiotropium on out comes in patients with moderate chronic obstructive pulmonary disease (UPLIFT): a prespecified subgroup analysis of a randomized controlled trial. Lancet, published online August 28, 2009, DOI:10.16/S0140-6736(09)61290-6. **5.** Decramer M. Tiotropium as essential maintenance therapy in COPD. Symp 'Defining Essential Maintenance Therapy in COPD' at the 15th Ann Cong of the European Respiratory Society, Copenhagen, Sep 2005 Eur Respir Rev 15 (99): (2006): 51-57.

SPIRIVA® RESPIMAT® (BROMETO DE TIOTRÓPIO) - USO ADULTO. **APRESENTAÇÃO:** FRASCO COM 4ML. **INDICAÇÃO:** DPOC. **CONTRAINDICAÇÕES:** HIPERSENSIBILIDADE AOS SEUS COMPONENTES. **REAÇÕES ADVERSAS:** BOCA OU PELE SECA, TONTURA, ARRITMIAS, DISFONIA, EPISTAXE, TOSSE, FARINGITE, LARINGITE, GENGIVITE, GLOSSITE, ESTOMATITE, CANDIDÍASE OROFARÍNGEA, DISFAGIA, DISPEPSIA, PRURIDO, HIPERSENSIBILIDADE, RASH, URTICÁRIA, BRONCOESPASMO, EDEMA ANGIONEURÓTICO, GLAUCOMA, VISÃO EMBAÇADA, INFECÇÃO E ÚLCERA DE PELE, RETENÇÃO E INFEÇÃO URINÁRIA, DISÚRIA, DESIDRATAÇÃO, INSÔNIA, SINUSITE, CONSTIPAÇÃO, OBSTRUÇÃO INTESTINAL, ÍLEO PARALÍTICO, EDEMA ARTICULAR. **PRECAUÇÕES:** NÃO USAR COMO TERAPIA DE RESGATE; CUIDADO NO GLAUCOMA DE ÂNGULO FECHADO, HIPERPLASIA DA PRÓSTATA, OBSTRUÇÃO DO COLO DA BEXIGA, ARRITMIAS, CLEARANCE DE CREATININA ≤50ML/MIN, TONTURA OU VISÃO EMBAÇADA PODEM ALTERAR HABILIDADE DE DIRIGIR E OPERAR MÁQUINAS, NÃO USAR EM MULHERES GRÁVIDAS OU LACTANTES (RISCO C). **INTERAÇÕES:** MEDICAÇÕES ANTICOLINÉRGICAS. **POSOLOGIA:** INALAR 2 PUFFS/DIA. **VENDA SOB PRESCRIÇÃO MÉDICA.** MS-1.0367.0137. BOEHRINGER INGELHEIM DO BRASIL QUÍMICA E FARMACÊUTICA LTDA. ROD. REGIS BITTENCOURT (BR116), KM 286 ITAPECERICA DA SERRA – SP SAC 0800-7016633.

ESTE MEDICAMENTO É CONTRAINDICADO A PACIENTES COM HISTÓRIA DE HIPERSENSIBILIDADE À ATROPINA OU A SEUSDERIVADOS.
A ADMINISTRAÇÃO CRÔNICA DE OUTROS FÁRMACOS ANTICOLINÉRGICOS COM SPIRIVA® NÃO FOI ESTUDADA E, PORTANTO, NÃO É RECOMENDADA.

Pfizer

Boehringer Ingelheim

SAC
0800-7016633

DIRETORIA - BIÊNIO 2010 | 2011

Diretoria (biênio 2010/2011)
Presidente: Jaquelina Sonoe Ota Arakaki
Vice-Presidente: Mônica Corso Pereira
Secretária Geral: Valéria Cristina Vigar Martins
1º Secretária: Lara Maris Nápolis
2ª Secretária: Nephtali Segal Grinbaum
Diretor de Finanças: Ricardo Milinavicius
Diretor de Assuntos Científicos: Oliver Augusto Nascimento
Diretor de Divulgação: Carlos Viana Poyares Jardim
Diretor de Informática: Roberta Pulcheri Ramos

Comissões
Assuntos do Interior: Roberto Rodrigues Júnior
Defesa Profissional: Fabiola Gomes Rodrigues
Ensino: Roberto Saad Júnior
Promoções: Paulo Manuel Pêgo Fernandes
Assuntos da Grande São Paulo: Igor Bastos Polonio

Cirurgia Torácica:
Luiz Carlos Filgueiras Leiro
Ricardo Kalaf Mussi
Altair da Silva Costa Júnior

Endoscopia Respiratória:
Luiz Hirotoshi Ota
Ascedio Rodrigues
Viviane Rossi Figueiredo

Pediatria:
Marina Buarque de Almeida
Lucia Harumi Muramatu
Sonia Mayumi Chiba

Fisioterapia Respiratória:
Luciana Dias Chiavegato
Carla Malaguti
Priscila Batista de Souza

Conselho Fiscal
Efetivos:
Alberto Cukier
José Antônio Baddini Martinez
Maria Vera Cruz de Oliveira Castellano

Suplentes:
Irma de Godoy
José Eduardo Delfini Cançado
Sonia Maria Faresin

Conselho Deliberativo
Ana Luisa Godoy Fernandes
Carlos Alberto de Castro Pereira
Fernando Augusto Fiuza de Melo
Francisco Vargas Suso
Jorge Nakatani
Manuel Lopes dos Santos
Miguel Bogossian
Nelson Morrone
Ricardo Beyruti
Roberto Stirvulov
Virgílio Alexandre Nunes de Aguiar

PNEUMOLOGIA PAULISTA
Órgão Informativo da Sociedade Paulista de Pneumologia e Tisiologia
Editores Responsáveis:
Mônica Corso Pereira e Carlos Viana Poyares Jardim
Editoração Eletrônica: Miriam Miranda
Impressão: Gráfica Riopedrense • Tiragem: 1200 exemplares

SUMÁRIO

4 **EDITORIAL**
Gestão Biênio

7 **ANAIS**
14º. Congresso Paulista de Pneumologia e Tisiologia

88 **ÍNDICE DOS AUTORES**

Gestão Biênio

"Assumimos a Diretoria da SPPT em dezembro de 2009 com o compromisso de fortalecer a nossa especialidade", foi com esta frase que iniciei a seção "Palavra da Presidente" da Gestão Biênio 2010-2011. A sensação é de ter cumprido a missão, mas é clara a percepção de que ainda há muito a ser feito.

Na área de educação continuada inovamos com a realização de Simpósios com a presença de convidados internacionais. Contamos com a presença de Paul Noble (Universidade de Duke, doenças intersticiais), James Yankaskas (Universidade de Duke, bronquiectasias e fibrose cística) e Nick Kim (Universidade da Califórnia, hipertensão pulmonar), que além da grande contribuição científica nos eventos, permitiu a integração e troca de experiências com os principais serviços acadêmicos, nas respectivas áreas, do Estado de São Paulo. As doenças respiratórias ambientais e ocupacionais foram debatidas com a mesma excelência por pesquisadores nacionais.

Na IV Jornada Paulista de Radiologia Jorge Issamu Kavakama, foi mantido o alto nível científico associado a um ambiente descontraído, marcas registradas do saudoso mestre da Radiologia.

Atualmente aproximadamente 50% dos associados da SPPT atuam no interior do Estado de São Paulo. A presença do interior correspondeu a 35% dos participantes do Estado de São Paulo, nos Simpósios na capital, proporção semelhante foi observada no último Congresso Paulista. O modelo de Jornadas no Interior foi mantido, com organização regional, com o objetivo não só de levar atualização ao interior, mas principalmente de valorização dos especialistas regionalmente, perante os seus pares. Porém, percebemos que a demanda no interior é heterogênea. Apesar dos esforços das Regionais, acredito que a atuação da SPPT no interior, em relação aos eventos de educação continuada, mereça ser reavaliada.

A informação foi levada aos associados, também, através da Revista Pneumologia Paulista, mantendo o modelo temático. A aceitação foi muito positiva. Motivo de orgulho da nossa gestão.

Durante o 14º Congresso Paulista de Pneumologia e Tisiologia, realizaremos o lançamento dos Livros de Reciclagem e Atualização em Pneumologia, desta vez, em volumes temáticos. Nesta gestão os tópicos abordados foram a Função Pulmonar, Hipertensão Pulmonar, Fisioterapia Respiratória e Oncologia Torácica. Mais uma fonte de informação qualificada para auxiliar no manejo do doente portador de doença respiratória. Estes livros foram fruto de um trabalho árduo de vários profissionais dos diferentes Serviços em Medicina do Tórax do Estado de São Paulo. Cada associado adimplente terá direito a 3 diferentes volumes. Veja como recebê-los, durante o Congresso no *stand* da SPPT.

Além de programas de educação continuada, que já estamos habituados a realizar no nosso cotidiano acadêmico, sentimos a necessidade de atuar na área da Defesa Profissional. A valorização da atuação médica passa por um momento crítico no nosso país, influenciando inclusive a procura por especialidades como a pneumologia e a cirurgia torácica, que consequentemente afetará o andamento das instituições de ensino. Avanços foram obtidos nos últimos meses, com a participação de várias entidades médicas, sobretudo a APM. A SPPT esteve presente, exercendo o seu papel, de levar esta discussão e dar voz às reivindicações dos nossos associados. Ainda há muito a ser feito neste campo.

As campanhas de conscientização sobre as principais doenças respiratórias foram marcadas por muita imaginação e de forma lúdica, como o "mutirão da bituca" e a Corrida em Perus, foram realizadas mais de 2000 espirometrias nestes dois anos. O combate ao tabagismo foi às escolas, através de aulas e concursos de desenho entre os alunos do ensino fundamental em Santos. A presença de acadêmicos, residentes e fisioterapeutas voluntários foi fundamental para colocar em prática estes projetos.

A nossa especialidade foi divulgada na mídia através de um importante trabalho da assessoria de imprensa. Foram mais de 220 entrevistas e 1600 inserções na mídia impressa. Contamos mais uma vez com a grande contribuição dos especialistas do Estado de São Paulo para levar informação precisa ao público leigo.

Na transição das últimas gestões da SBPT e SPPT, já discutíamos a cobrança conjunta das respectivas anuidades, com o objetivo principal de fortalecer a Pneumologia, apesar de possíveis contratempos operacionais que poderíamos encontrar no início. Respeitando a vontade de cada associado, de aderir ou não a esta opção, reconheço que foi um passo positivo. Não só por esta medida, mas também por ela, tivemos um crescimento de 26,34% de associados nesta gestão.

Outra meta desta Diretoria foi a de agregar e motivar o Jovem Pneumologista. Através do Projeto Jovem Pneumologista, criamos oportunidades para o médico residente e pós-graduando participarem de congressos internacionais e atuarem como palestrantes nos nossos eventos. Os Jovens contribuíram também em materiais para o site da SPPT, artigos para a Revista Pneumologia Paulista e capítulos para os Livros de Atualização e Reciclagem em Pneumologia. Neste 14º Congresso Paulista de Pneumologia e Tisiologia presenciaremos a atuação de vários deles, jovens, porém já experientes e motivados. Espero que seja o início de várias brilhantes carreiras, que procurem transpor os muros das Universidades, e se preocupem com o crescimento da nossa especialidade, e quiçá, em futuro próximo, estejam à frente da nossa SPPT.

Procuramos também levar a SPPT aos acadêmicos. Contatos e projetos com as Ligas Acadêmicas foram realizados. O "Livro das Ligas" não foi finalizado, mas certamente, o será nos próximos meses.

Estes projetos e outros, só foram possíveis, graças ao comprometimento e dedicação de toda a Diretoria desta gestão, das Comissões, dos Departamentos de Endoscopia Respiratória, Cirurgia Torácica, Fisioterapia Respiratória e Pediatria, e de todas as sub-comissões, que voluntariamente, dedicaram o seu valioso tempo e bagagem científica, em prol dos associados da SPPT.

Nossos agradecimentos também a todos os Serviços relacionados à Medicina do Tórax do Estado de São Paulo, que não mediram esforços a atender, não a uma ou duas, mas a inúmeras solicitações feitas nestes dois anos. Agradeço, sobretudo, à Disciplina de Pneumologia da UNIFESP/EPM, pela confiança em aqui tê-los representado, por todo o apoio e tolerância pelas ausências, para realizar sonhos e projetos.

Todas estas atividades só foram possíveis, com o investimento da Indústria Farmacêutica. Atualmente as restrições de patrocínios são maiores, mas acredito que o caminho é correto. Investir em propagação de conhecimento, seja ao público médico ou leigo, é o melhor norte.

Com parcerias éticas, de confiança e respeito, conseguimos atingir juntos vários resultados positivos. Nossos sinceros reconhecimentos e agradecimentos.

A dedicação e comprometimento da Suzi e do Wagner, que têm a SPPT como a extensão de seus lares, do profissionalismo dos prestadores de serviço: Rogério, equipe do "Chico" da Acontece, da Miriam da Impar e da "Cissa" da Cerne, ajudaram a viabilizar todas estas ações.

Sensação de missão cumprida, consciência de muito ainda a ser feito.

Foi uma honra dar continuidade ao trabalho daqueles que me antecederam.

Muito obrigada a todos,

Jaquelina Sonoe Ota Arakaki
Presidente da Sociedade Paulista de Pneumologia e Tisiologia
Biênio 2010-2011

Vannair®

fumarato de formoterol diidratado/budesonida

A **PRIMEIRA COMBINAÇÃO FIXA** de formoterol/budesonida em **SPRAY.**[1]

6/200 mcg 6/100 mcg

- Controle **rápido e sustentado** da asma em pacientes não controlados.[2,4,5]
- Utiliza HFA como propelente.[3]

Referências bibliográficas: 1. Kairos: publicação dirigida aos médicos, farmacêuticos, odontólogos, e outros profissionais de saúde. 2011; Jan/Março,266: pag 187. **2.** Hampel FC, Martin P, Mezzanotte WS. Early bronchodilatory effects of budesonide/formoterol pMDI compared with fluticasone/salmeterol DPI and albuterol pMDI: 2 randomized controlled trials in adults with persistent asthma previously treated with inhaled corticosteroids. J Asthma. 2008 May;45(4):265-72. **3.** Bula do produto. **4.** Kaiser H, Parasuraman B, Boggs R, Miller CJ, Leidy NK, O'Dowd L. Onset of effect of budesonide and formoterol administered via one pressurized metered-dose inhaler in patients with asthma previously treated with inhaled corticosteroids. Ann Allergy Asthma Immunol. 2008;101(3):295-303. **5.** Kaiser H, Miller CJ, O'Dowd L. Measured onset of bronchodilation with budesonide and formoterol administered via one pressurized metered-dose inhaler (pMDI) in patients with asthma previously receiving inhaled corticosteroids (Abstract no. 974). J Allergy Clin Immunol 2007;119:S249.

Vannair® 6/100 mcg/inalação e Vannair® 6/200 mcg/inalação (fumarato de formoterol diidratado/budesonida) é composto por substâncias que possuem diferentes modos de ação e que apresentam efeitos aditivos em termos de redução da asma do que outros produtos isoladamente. A budesonida é um glicocorticosteroide que tem uma rápida (dentro de horas) e dose-dependente ação anti-inflamatória nas vias aéreas e o formoterol é um agonista beta-2-adrenérgico seletivo de início de ação rápido (1-3 minutos) e de longa duração (pelo menos 12 horas). **Contraindicações: hipersensibilidade a budesonida, ao formoterol ou a outros componentes da fórmula.Interações medicamentosas: o metabolismo da budesonida é mediado principalmente pela CYP3A4, uma subfamília do citocromo P450. Portanto, inibidores desta enzima, como o cetoconazol ou suco de grapefruit (pomelo), podem aumentar a exposição sistêmica à budesonida. A cimetidina apresenta um leve efeito inibidor sobre o metabolismo hepático da budesonida. Fármacos como a procainamida, fenotiazina, agentes anti-histamínicos (terfenadina), inibidor da monoaminoxidase (IMAO) e antidepressivos tricíclicos foram relacionados com um intervalo QTc prolongado e um aumento do risco de arritmia ventricular. Os bloqueadores beta-adrenérgicos (incluindo os colírios oftálmicos) podem atenuar ou inibir o efeito do formoterol (para maiores informações vide bula completa do produto). Indicações:** Vannair® está indicado no tratamento da asma nos casos em que o uso de uma associação (corticosteroide inalatório com um beta-2 agonista de ação prolongada) é apropriado. **Cuidados e Advertências:** é recomendado que a dose seja titulada quando o tratamento de longo prazo é descontinuado e este não deve ser interrompido abruptamente. Para minimizar o risco de candidíase orofaríngea, o paciente deve ser instruído a lavar a boca com água após administrar as inalações de Vannair®. Uma deterioração súbita e progressiva do controle da asma é um risco potencial e o paciente deve procurar suporte médico. Pacientes que necessitarem de terapia corticosteroide de alta dose emergencial ou tratamento prolongado de altas doses recomendadas de corticosteroides inalatórios podem exibir sinais e sintomas de insuficiência adrenal quando expostos a situações de estresse grave. Administração de corticosteroide sistêmico adicional deve ser considerada durante situações de estresse ou cirurgia eletiva. Vannair® deve ser administrado com cautela em pacientes com graves alterações cardiovasculares (incluindo anomalias do ritmo cardíaco), diabetes mellitus, hipocalemia não tratada ou tireotoxicose. Pacientes com prolongamento do intervalo QTc devem ser cuidadosamente observados (para maiores informações vide bula completa do produto). Uso durante a gravidez e a lactação: categoria C de risco de gravidez. Este medicamento não deve ser utilizado por mulheres grávidas sem orientação médica ou do cirurgião dentista. A administração de Vannair® em mulheres lactantes deve ser apenas considerada se os benefícios esperados para a mãe superarem qualquer possível risco para a criança (para maiores informações vide bula completa do produto). **Reações adversas: as reações adversas que foram associadas à budesonida ou ao formoterol são apresentadas a seguir. Comum: palpitações, candidíase na orofaringe, cefaleia, tremor, leve irritação na garganta, tosse, rouquidão. Incomum: taquicardia, náusea, câibras musculares, tontura, agitação, ansiedade, nervosismo e perturbações do sono (para outras reações adversas, vide bula completa do produto). Posologia:** a dose de Vannair® deve ser individualizada conforme a gravidade da doença. Quando for obtido o controle da asma, a dose deve ser titulada para a menor dose que permita manter um controle eficaz dos sintomas. **Vannair® 6/100 mcg/inalação:** Adultos (a partir de 18 anos de idade): 2 inalações uma ou duas vezes ao dia. Em alguns casos, uma dose máxima de 4 inalações duas vezes ao dia pode ser requerida como dose temporária de manutenção durante a piora da asma. **Adolescentes (12-17 anos):** 2 inalações uma ou duas vezes ao dia. Durante a piora da asma a dose pode temporariamente ser aumentada para o máximo de 4 inalações duas vezes ao dia. **Crianças (6-11 anos):** 2 inalações duas vezes ao dia. **Dose máxima diária:** 4 inalações. **Vannair® 6/200 mcg/inalação: Adultos (a partir de 18 anos de idade):** 2 inalações uma ou duas vezes ao dia. Em alguns casos, uma dose máxima de 4 inalações duas vezes ao dia pode ser requerida como dose temporária de manutenção durante a piora da asma. **Adolescentes (12-17 anos):** 2 inalações uma ou duas vezes ao dia. Durante a piora da asma a dose pode temporariamente ser aumentada para o máximo de 4 inalações duas vezes ao dia. **Instruções de Uso:** vide bula completa do produto. **Superdose:** a superdosagem de formoterol irá provavelmente provocar efeitos típicos dos agonistas beta-2-adrenérgicos: tremor, cefaleia, palpitações e taquicardia. Poderá igualmente ocorrer hipotensão, acidose metabólica, hipocalemia e hiperglicemia. Pode ser indicado um tratamento de suporte e sintomático. A administração de uma dose de 90 mcg durante três horas em pacientes com obstrução brônquica aguda e quando administrada três vezes ao dia como um total de 54 mcg/dia por 3 dias para a estabilidade asmática não suscitou quaisquer problemas de segurança. Não é esperado que uma superdosagem aguda da budesonida, mesmo em doses excessivas, constitua um problema clínico. Quando utilizado cronicamente em doses excessivas, podem ocorrer efeitos glicocorticosteroides sistêmicos (para informações de superdosagem grave vide bula completa do produto). **Apresentações: Vannair® 6/100 mcg/inalação:** Aerossol bucal 6/100 mcg/inalação em embalagem com 1 tubo contendo 120 doses. USO ADULTO E PEDIÁTRICO. **Vannair® 6/200 mcg/inalação:** Aerossol bucal 6/200 mcg/inalação em embalagem com 1 tubo contendo 120 doses. USO ADULTO. USO POR INALAÇÃO ORAL. VENDA SOB PRESCRIÇÃO MÉDICA. Para maiores informações, consulte a bula completa do produto. (VAN6_100_002a / VAN6_200_002b). AstraZeneca do Brasil Ltda., Rod. Raposo Tavares, Km 26,9 - Cotia - SP - CEP 06707-000 Tel.: 0800-0145578. www.astrazeneca.com.br. Vannair®, MS – 1.1618.0234.

VAN_11.C.122 - Produzido em Setembro/2011.

CONTRAINDICAÇÃO: HIPERSENSIBILIDADE A BUDESONIDA E/OU AO FORMOTEROL E AOS OUTROS COMPONENTES DA FORMULAÇÃO. **INTERAÇÃO MEDICAMENTOSA:** DA BUDESONIDA COM O CETOCONAZOL.

A PERSISTIREM OS SINTOMAS O MÉDICO DEVERÁ SER CONSULTADO.

SAC Serviço de Atendimento ao Cliente 0800 014 5578

AstraZeneca do Brasil Ltda.
Rod. Raposo Tavares km 26,9
06707-000 Cotia SP Brasil
Access net / SAC 0800 014 55 78
www.astrazeneca.com.br

Material destinado à classe médica.

AstraZeneca RESPIRATÓRIA

ANAIS

14º. Congresso Paulista de Pneumologia e Tisiologia

P074 - ACOMPANHAMENTO FUNCIONAL NA ASMA

MARIA ÂNGELA FONTOURA MOREIRA[1]; LILIAN LEAO ARAIS[2]; KHARINA MOREIRA DIAS[2]; GUSTAVO GROSSLING[2]; GILBERTO COSTA BORGES[2]; ALEXANDRE CAVALERI[2]
1.HOSPITAL DE CLINICAS DE P.ALEGRE, PORTO ALEGRE, RS, BRASIL; 2.UFRGS, PORTO ALEGRE, RS, BRASIL.

Introdução: A educação na asma tem como objetivo otimizar a qualidade de vida dos pacientes e a compreensão da doença. A melhora das condições ventilatórias é um marcador objetivo da resposta ao tratamento. OBJETIVOS: Avaliar a evolução das condições ventilatórias em um grupo de pacientes adultos do Ambulatório de Educação em Asma (AEA) do Hospital de Clínicas de Porto Alegre. METODOLOGIA: Observamos dois grupos de pacientes: o primeiro (GI) composto de participantes do AEA e o segundo (GII) de pacientes em atendimento por asma, sem educação associada. Avaliamos a Capacidade Vital (CV), o VEF1(Volume Expiratório Forçado no 1º segundo) e a variação do VEF1 e da CV com o broncodilatador (BD), retirados de espirometrias realizadas antes do ingresso no programa e após 12 meses de seguimento, com consultas e orientações, no GI. No GII, analisamos o mesmo período. A intensidade do DVO (distúrbio ventilatório obstrutivo) foi classificada de acordo com as Diretrizes Brasileiras de Função Pulmonar de 2002. RESULTADOS: O GI possuia 76 pacientes, 63 mulheres (83%) e 13 homens (17%), com média de idade de 48 ± 15 anos. Na avaliação inicial: 13 exames normais e 63 com DVO (29 leves, 17 moderados e 17 graves) e na final: 23 exames normais e 53 com DVO (26 leves, 19 moderados e 8 graves). O GII possuía 42 pacientes, 31 mulheres (74%) e 11 homens (26%) com média de idade de 54 ±13. Na avaliação inicial: 7 normais e 35 DVO (15 leves,15moderados e 5 graves) e na final: 7 normais e 35 DVO (17 leves, 13 moderados e 5 graves). Os valores encontrados estão listados na tabela abaixo:

VALORES (mL)	GRUPO I		GRUPO II	
CVF INICIAL E FINAL	2482 (75%)	E 2759 (84%)	2582 (80%)	E 2592 (80%)
VEF1 INICIAL E FINAL	1668 (61%)	E 1872 (69%)	1752 (67%)	E 1737 (66%)
" BD CVF INICIAL E FINAL	329	E 217	213	E 208
" BD VEF1 INICIAL E FINAL	297	E 231	198	E 188

Comparando os dois exames, observamos que houve aumento de 277mL na CV (p<0,001) e de 204 ± 396mL do VEF1 (p<0,001) e redução da variação com o BD de 66 mL no VEF1 e 112mL na CVF (p=0,019) no GI. As variações não foram significativas no GII. Na distribuição do DVO houve deslocamento entre as graduações com redução no número de graves, mostrando uma melhora qualitativa significativa no GI (p=0,004). CONCLUSÃO: Observamos melhora significativa da função ventilatória nos pacientes asmáticos participantes do AEA com aumento da CV, do VEF1 e redução da responsividade ao BD. Mesmo na persistência da obstrução, houve melhora no grau do DVO. Estes resultados sugerem que a educação e acompanhamento regular podem otimizar a capacidade ventilatória.

AO160 - ASSOCIÇÃO DA ASMA BRÔNQUICA SILENCIOSA E O ÍNDICE DE MASSA CORPÓREA

GUILHARDO FONTES RIBEIRO; MARIANNA ALEGRO FONTES RIBEIRO
HOSPITAL SANTA IZABEL, SLAVADOR, BA, BRASIL.

Introdução: A asma é uma enfermidade inflamatória crônica das vias aéreas, potencialmente reversível,multifatorial, caracterizada por uma hiperreatividade e obstrução brônquica. Alguns pacientes com asma não cursam com o quadro clinico típico, sendo oligoassintomáticos ou assintomáticos, o que dificulta o reconhecimento da doença. Nestes pacientes, a espirometria com prova fármacodinâmica positiva, é fundamental para o diagnóstico. Esta dissociação clínica x espirométrica, é uma das mais importantes características da "asma silenciosa". Os pacientes obesos apresentam diversos fatores relacionados ao surgimento da asma, entre eles estão: alterações mecânicas, imunológicas, fatores ambientais e genético. A obesidade pode levar à alterações no sistema respiratório, tais como: alteração na mecânica respiratória, força, resistência e limiar de fadiga.Em relação às alterações imunológicas, existe um crescente aumento de evidências na literatura que considera a obesidade como um estado inflamatório. Estudos têm demonstrado uma associação entre leptina, fator de necrose tumoral (TNF), interleucina 6 (IL 6), interleucina 1(IL 1), proteína C reativa e a obesidade.Estes mediadores pró-inflamatórios na circulação sistêmica contribuem para ativar células inflamatórias durante a circulação pulmonar.O conhecimento desta associação é importante, uma vez que a dispnéia ao esforço no obeso é freqüentemente atribuída à falta de condicionamento físico, a problemas emocionais, cardiovasculares e/ou outras enfermidades não relacionadas ao pulmão. A obesidade não tem sido mencionada rotineiramente no diagnóstico diferencial da dispnéia de esforço, sendo sua importância subestimada na patogênese deste sintoma tão comum nos obesos. Objetivos: Associar a asma silenciosa em indivíduos com peso normal, sobrepeso e obesos. Desenho do estudo: estudo do tipo observacional, de corte transversal. Casuística, Material e Métodos: Foram avaliados 156 pacientes, sendo 63 pacientes oriundos do Hospital Universitário de Salvador e 93 pacientes de clínica privada. Para a confirmação do diagnóstico de asma foi realizado, em todos os pacientes, uma avaliação clínica e espirometria com prova farmacodinâmica, sendo classificado de acordo com GINA 2009. A classificação do peso foi através do Índice de Massa Corpórea (IMC), preconizado pela Organização Mundial da Saúde. Resultados: A classificação do peso mostrou 32 pacientes com peso normal, 39 pacientes com sobrepeso e 85 pacientes obesos. Apresentaram disfunção respiratória 69 pacientes (44,2%) e destes, 38 (55,1%) tiveram resposta positiva na prova farmacodinâmica. A incidência da asma silenciosa em pacientes com peso normal foi de 2,63% (01 paciente), sobrepeso 7,89% (3 pacientes), obesos grau I de 26,32% (10 pacientes), obesos grau II de15,79% (6 pacientes) e obesos grau III de 47,37% (18 pacientes). Conclusão: Os resultados deste estudo mostraram que há correlação positiva entre o IMC elevado com a ocorrência da asma silenciosa.

AO159 - **EFEITOS DO TREINAMENTO AERÓBICO SOBRE A INFLAMAÇÃO DAS VIAS AÉREAS EM PACIENTES ASMÁTICOS**

FELIPE AUGUSTO RODRIGUES MENDES; FRANCINE MARIA ALMEIDA; ALBERTO CUKIER; RAFAEL STELMACH; WILSON JACOB FILHO; MILTON ARRUDA MARTINS; CELSO FERNANDES CARVALHO
USP, SAO PAULO, SP, BRASIL.

Introdução: Há evidências sugerindo que um aumento na capacidade de exercício melhora fatores psicossociais, reduz a broncoconstrição induzida pelo exercício, bem como reduz consumo de corticosteróide, sintomas e risco de exacerbação. Isto, associado ao fato da prática regular de exercícios estar relacionado a um efeito anti-inflamatórios em muitas doenças crônicas, pode sugerir um possível papel do exercício na atenuação da inflamação alérgica das vias aéreas em humanos, no entanto, o seu papel na inflamação das vias aéreas de pacientes asmáticos é pouco compreendida. Objetivo: Avaliar os efeitos de um programa de treinamento aeróbio sobre a inflamação pulmonar eosinofílica (objetivo primário) e óxido nítrico exalado (objetivo secundário) em pacientes com asma persistente moderada ou grave. Método: Sessenta e oito pacientes clinicamente estáveis divididos aleatoriamente em grupo controle (GC) ou treinamento aeróbio (TG) foram estudados durante o período entre duas consultas médicas. Os pacientes do GC (programa educacional + exercícios respiratórios; N = 51) e GT (exercícios respiratórios + programa educacional + treinamento aeróbio; N = 50) foram acompanhados duas vezes por semana durante um período de 3 meses. Antes e após a intervenção, os pacientes foram submetidos à avaliação do escarro induzido, óxido nítrico exalado (NOex), função pulmonar e teste cardiopulmonar de esforço. Os sintomas da asma foram avaliadas mensalmente e as exacerbações durante os três meses de intervenção. Resultados: Após três meses apenas o GT apresentou diminuição na contagem total de células e eosinófilos do escarro induzido (p=0,004) e nos níveis de NOex (p =0,009). O número de dias sem sintomas de asma e o VO2max também melhorou significativamente no GT (p <0,001). Além disso, quanto maior era os níveis basais de NOex e eosinófilos maior foi a sua redução após o treinamento, (p< 0,001; r =0,77 e r= 0,9, respectivamente). Conclusão: O treinamento aeróbico reduziu os eosinófilos no escarro induzido e NOex em pacientes com asma moderada ou grave Esses benefícios foram mais significativos em indivíduos com níveis mais elevados de inflamação. Estes resultados sugerem que o treinamento aeróbio pode ser útil como terapia adjuvante em pacientes asmáticos em tratamento médico otimizado.

P075 - **MODELO ASSISTENCIAL PARA CAPTAÇÃO, DIAGNÓSTICO E SEGUIMENTO DE PACIENTES COM ASMA EM UNIDADES BÁSICAS DE SAÚDE**

RENATA CRISTINA DE ANGELO CALSAVERINI LEAL; DOMINGO MARCOLINO BRAILE; DOROTÉIA ROSSI SILVA SOUZA; FERNANDO BATIGÁLIA
FACULDADE DE MEDICINA DE SÃO JOSÉ DO RIO PRETO, SÃO JOSÉ DO RIO PRETO, SP, BRASIL.

Introdução: A asma é uma doença inflamatória crônica, caracterizada por hiperresponsividade das vias aéreas inferiores e por limitação variável ao fluxo aéreo. A gravidade é classificada de acordo com a freqüência, intensidade de sintomas e função pulmonar. Responsável por altos índices de mortalidade e morbidade, a asma constitui um problema de saúde pública, que mobiliza ações das sociedades científicas brasileiras e das esferas governamentais. Parte destas ações visa o controle da asma brônquica leve e moderada por otimização dos cuidados na atenção primária aos portadores da doença. Objetivos: Caracterizar Unidades Básicas de Saúde (UBSs) de São José do Rio Preto, considerando perfil demográfico, fluxo de atendimento, espaço físico, atendimento profissional e gerencial, visando proposta de modelo assistencial de saúde no tratamento de pacientes com asma. Material e Método: Trata-se de um estudo descritivo, vinculado à Faculdade de Medicina de São José do Rio Preto (FAMERP) e realizado junto à Secretaria Municipal de Saúde do Município de São José do Rio Preto. As variáveis coletadas foram por meio de questionários, levantamento de dados dos sistemas de informação municipal e estadual, registros fotográficos, levantamento bibliográfico e análise das normas técnicas do sistema público de saúde. Os dados foram demonstrados a partir de tabelas, quadros, fluxogramas e fotografias e interpretados a partir de análises estatísticas descritivas aplicadas em variáveis aleatórias, por meio das quais foram calculadas as médias para dados discretos. A comparação entre as variáveis foi analisada pelo teste t, para observação independente com nível de significância para P<0,05. Resultado: Observou-se predominância de atendimento emergencial para pacientes com asma, ausência de cadastro baseado no Código Internacional de Doenças (CID) nas Unidades Básicas de Saúde (UBSs) e nas internações hospitalares. Não foi observada estruturação para acolhimento de pacientes com asma leve e moderada na atenção básica, assim como, não houve correlação entre a proposta de promoção da saúde em unidades funcionais um programa estruturado de acolhimento à asma leve e moderada. Com base nessas premissas, foi desenvolvido modelo assistencial específico para asma na atenção básica de saúde. Conclusão: Há falta de especificidade de registro e cuidados de pacientes com asma nas unidades-piloto municipais, provavelmente atribuída à dificuldade de comprometimento das equipes multiprofissionais com relação à proposta do Sistema de Saúde vigente. A proposição de um modelo assistencial ideal, segue um sistema que coordena capacitação profissional, padronização de fluxo de atendimento para os diferentes níveis de atenção, dispensação de medicamentos e adequação fisico-ambiental.

P076 - **O IMPACTO DO ACOMPANHAMENTO REGULAR NO CONTROLE DA ASMA**

MARIA ÂNGELA FONTOURA MOREIRA[1]; LILIAN LEAO ARAIS[2]; KHARINA MOREIRA DIAS[2]; GUSTAVO GROSSLING[2]; GILBERTO COSTA BORGES[2]; ALEXANDRE CAVALERI[2]

1.HOSPITAL DE CLINICAS DE P.ALEGRE, PORTO ALEGRE, RS, BRASIL; 2.UFRGS, PORTO ALEGRE, RS, BRASIL.

O seguimento de pacientes com asma é um ícone importante no manejo da doença. A revisão clínica e funcional periódica com orientações ajustadas ao controle da doença gera melhores resultados. Assim, torna-se essencial a orientação e o acompanhamento desses pacientes. OBJETIVO: Avaliar o controle da asma durante o período de 1 ano em um grupo de pacientes ambulatoriais em relação às idas à emergência, ao intervalo entre as crises, aos sintomas noturnos e às hospitalizações, comparado ao ano anterior ao início do acompanhamento ambulatorial METODOLOGIA: Incluimos pacientes adultos do Ambulatório de Educação em Asma do Hospital de Clínicas de Porto Alegre. Os pacientes em acompanhamento no ambulatório tem a gravidade de sua doença estabelecida por anamnese, exame físico, espirometria e questionários de dispnéia, associando a classificação inicial a cores: vermelho-grave, amarelo-moderada e verde-leve ou intermitente. Os vermelhos retornam a cada mês, amarelos 2 em 2 meses e os verdes a cada 3 meses.A história clínica do ano anterior ao início do acompanhamento foi avaliada através de um questionário. As informações analisadas foram: história prévia do paciente, hospitalizações no ano anterior, idas à emergências, frequência das crises e de sintomas noturnos. Esses dados foram comparados aos registros obtidos por meio de tabela preenchida mensalmente durante 1 ano de seguimento. RESULTADOS: O grupo de análise ficou constituído de 48 pacientes, 41(85%) mulheres e 7 (15%) homens, com média de idade de 53±16, sendo 17(35%) portadores de asma leve; 15(32%) de asma moderada e 16(33%) de asma grave. Entre os pacientes, 26(54%), tiveram sua asma iniciada antes dos 20 anos e também 26(54%) já haviam estado hospitalizados. A média de idas à emergência era de 9,10 ± 4,63 meses ao ano (56% todos os meses), o despertar noturno ocorria em 43(90%) (destes, diariamente em 44% e semanalmente em 33%) e a media dos meses com crises de asma era 9 (crises todos os meses em 69%). Após o ingresso no ambulatório, houve redução estatisticamente significativa das hospitalizações, das idas à emergência, dos despertares noturnos e aumento do intervalo entre as crises ($p < 0,001$). Durante o último ano de acompanhamento ambulatorial 7(15%) dos pacientes hospitalizaram e a média de idas à emergência foi de 0,58 ± 1,52/ano, sendo que 33(69%) não foram mais à emergência. O despertar noturno não ocorreu nenhuma vez durante o ano em 21(44%) dos pacientes. A média de meses com crise ao ano foram 2,29 ± 2,89 não havendo mais crises em 19(40%). CONCLUSÃO: A melhora significativa no curso evolutivo da asma, com redução das crises, hospitalizações, idas à emergência e despertares noturnos, sugere um efeito positivo de um plano ambulatorial composto de educação e controle regulares.

P077 - **RESPIRANET – PROJETO DE EDUCAÇÃO À DISTÂNCIA NA ASMA**

MARIA ÂNGELA FONTOURA MOREIRA[1]; KARINE MARGARITES LIMA[2]; LILIAN LEAO ARAIS[2]; ERNO HARZHEIM[2]; SOTERO SERRATE MEMGUE[2]

1.HCPA, PORTO ALEGRE, RS, BRASIL; 2.UFRGS, PORTO ALEGRE, RS, BRASIL.

Introdução: A asma é uma causa importante de morbidade e internações hospitalares e os protocolos auxiliam o manejo da doença, mas não tem sido suficiente para mudar o comportamento médico e melhorar resultados clínicos. Propomos um programa de educação profissional à distância através do TelessaúdeRS, com ênfase em intervenções multifacetadas para qualificar o cuidado dos pacientes asmáticos. O TelessaúdeRS é um projeto de educação à distância e suporte assistencial às equipes de Saúde da Família (SF) do interior do Rio Grande do Sul (RS), financiado pelo Ministério da Saúde, com quatro anos de atividades e mais de 6.500 teleconsultorias realizadas. OBJETIVO: Avaliar a efetividade das intervenções educativas multifacetadas à distância sobre o cuidado da asma, dirigidas aos profissionais de saúde das equipes de SF do RS. METODOLOGIA: Ensaio clínico randomizado por cluster com seguimento de 6 meses. Estão participando do estudo todos os profissionais da SF que atuam nas unidades selecionados e os pacientes entre 6 - 45 anos, com asma. A unidade de randomização foi o município para evitar a contaminação entre os profissionais. Os municípios estão alocados em dois grupos: intervenção educativa à distância ou cuidado usual e os pacientes serão cegados em relação à intervenção. Os profissionais da SF selecionados para intervenção estão participando de atividades educativas multifacetadas, incluindo apresentações didáticas online com múltiplos formatos, estudo de casos interativos, acesso a consultorias através de e-mail ou videoconferência e distribuição de material didático por 4 meses. Os desfechos serão avaliados por questionário padronizado aplicado antes da intervenção educativa e 6 meses após. Serão avaliados: a intensidade e freqüência dos sintomas, através do relato do paciente e/ou cuidador da proporção de dias em que estão presentes os sintomas de asma, o número de consultas não programadas devido a asma (exacerbações) e número de hospitalizações por asma no período de 6 meses. Os sujeitos do grupo controle receberão a mesma avaliação. RESULTADOS: O estudo está em andamento há 3 meses. Foram selecionados 38 munícipios (com 71 equipes de saúde da família) e 461 pacientes com asma. Estes realizam acompanhamento nestas equipes e já foram entrevistados. A média de pacientes por município foi de 11 e a randomização foi realizada por municípios: 19 municípios com 218 pacientes foram randomizados para o grupo intervenção. O material educativo foi enviado e as videoconferências são realizadas semanalmente. CONCLUSÃO: É uma proposta de qualificação do cuidado aos pacientes com asma nos municípios do interior do RS assistidos pelas equipes de SF e a implantação de soluções de telemática e teleeducação de baixo custo.

P078 - **SÍNDROME DE SWYER-JAMES MACLEOD E ASMA:QUANDO PENSAR?**

FLÁVIO FERLIN ARBEX; REGINA CÉLIA TIBANA; MARINA DORNFELD CUNHA CASTRO; SAMIR DRACOULAKIS; LILIAN SERRASQUEIRO BALLINI CAETANO
UNIFESP-EPM, SAO PAULO, SP, BRASIL.

Feminino, 27 anos, procurou o serviço de pneumologia com piora do controle da asma há 1 mês e meio após infecção de vias aéreas superiores (IVAS). Asma desde a infância, com piora dos sintomas após os 18 anos. Há 7 anos com necessidade de corticóide inalatório em dose moderada e beta-2 agonista de longa duração para manter controle parcial. Sete internações na infância por episódios de pneumonia. Na família, 5 dos 8 irmãos têm asma.
Ao exame físico, encontrava-se em bom estado geral, eupneica (fR 22 irpm), SpO2 de 98% e com sibilos difusos e estertores em hemitórax direito à ausculta pulmonar.
Radiografia (RX) de tórax com hiperinsuflação do pulmão direito e acentuação da trama vascular esquerda. Tomografia de tórax com aprisionamento aéreo no lobo inferior direito caracterizado por hiperinsuflação e redução da atenuação durante a inspiração que se acentua após expiração forçada, além de aumento do volume comparado ao pulmão esquerdo. Espirometria: capacidade vital forçada (CVF) pré-broncodilatador (BD) de 3,63L (109%), volume expiratório forçado no primeiro segundo (VEF1) de 2,31L (79%), com relação VEF1/CVF 0,64. Os valores pós-BD foram, respectivamente, 3,44L (103%), 2,37L (81%), 0,69, caracterizando distúrbio ventilatório obstrutivo leve sem resposta ao BD. Realizada cintilografia perfusional pulmonar com distribuição do radiofármaco levemente heterogênea no pulmão esquerdo, sem evidência de áreas de hipoconcentração, e hipoconcentração difusa no pulmão direito. A função pulmonar relativa encontrada: pulmão direito 21,2% e pulmão esquerdo 78,8%.
Diagnóstico: bronquiolite obliterante pós-infecciosa – Síndrome de Swyer-James-Macleod e asma parcialmente controlada.
Evolução: paciente segue em acompanhamento no ambulatório de asma.
Discussão: A síndrome do pulmão hiperlucente unilateral, descrita inicialmente por Swyer e James em 1953, e por MacLeod em 1954 (SSJM)é uma complicação pós-infecciosa ocorrida na infância. Após repetidos insultos, ocorre dano na árvore brônquica distal, com obstrução luminal por tecido fibroso, associado a lesão na vasculatura da região afetada. Bronquiectasias podem estar associadas. Durante a evolução, ocorre alçaponamento de ar e distensão da via aérea distal e, eventualmente, enfisema pan-acinar. As áreas afetadas se tornariam hipoventiladas, com vasoconstrição hipóxica levando a hiperlucência.Muitos pacientes são assintomáticos, com história de episódios recorrentes de infecção pulmonar, na infancia. Em alguns casos, o início dos sintomas pode ocorrer mais tarde, na vida adulta e em casos de asma com controle inadequado o diagnóstico deve ser aventado e realizado após achado de hirpertransparência no radiograma de tórax em investigação dos sintomas respiratórios.

CÂNCER DE PULMÃO

P079 - **ADENOCARCINOMA DE ORIGEM INDETERMINADA COM MANIFESTAÇÃO PULMONAR ATÍPICA (ACOI)**

PAULA CATARINA CARUSO; MAIRA ELIZA PETRUCCI ZANOVELLO; JOAO FELIPE LEITE BONFITTO; FABIO ROGERIO; GISELE NUNES YONEZAWA; ARISTOTELES DE SOUSA BARBEIRO; MONICA CORSO PEREIRA; LAIR ZAMBOM; MAURICIO SOUSA DE TOLEDO LEME; EDUARDO MELLO DE CAPITANI; ILMA APARECIDA PASCHOAL; RONALDO FERREIRA MACEDO
UNIVERSIDADE ESTADUAL DE CAMPINAS- UNICAMP, CAMPINAS, SP, BRASIL.

Introdução: Nem sempre o câncer metastático tem o sítio primário identificável, que se torna óbvio somente em 15-20% dos pacientes durante a evolução. O ACOI acomete cerca de 7-12/100.000 casos novos ao ano. As metástases mais frequentes são para linfonodos, fígado e pulmões. As imagens típicas de metástases pulmonares incluem múltiplos nódulos de tamanhos variados periféricos (metástases hematogênicas) e linfangite carcinomatosa.
Objetivo: Relatar caso de imagem atípica de metástase de adenocarcinoma de origem indeterminada com diagnóstico pela necropsia.
Método: Acompanhamento de paciente atendido no Hospital de Clínicas da Universidade Estadual de Campinas.
Resultado: Homem de 39 anos, com quadro de tosse seca por 30 dias, associado a perda ponderal e febre vespertina, não diária. Previamente hígido, negava tabagismo ou contato com tuberculose. Evoluiu com dispnéia e apresentava radiograma de tórax com opacidades heterogêneas com aspecto nodular , confluentes, bilaterais e difusas, com predomínio em terços médios e bases. (fig 1). Realizada broncoscopia com pesquisa de citologia oncótica que foi positiva. Apresentou insuficiência respiratória e apesar do uso de antibiótico de amplo espectro, antifúngico e corticoterapia evoluiu para óbito após poucos dias. Foi realizada necropsia sem achado de neoplasia primária em outros órgãos. Imunohistoquímica confirmou adenocarcinoma de origem indeterminada.
Conclusão: Pacientes com adenocarcinoma de sítio indeterminado representam 3% de todas as neoplasias. Métatases pulmonares estão presentes em 16% dos pacientes. Nódulos pulmonares periféricos e linfangite são achados comuns. No entanto, existem manifestações atípicas das metástases pulmonares que podem simular processo infeccioso, como os nódulos peri-linfáticos apresentados deste caso.

P080 - **CARCINOMA BRONQUIOLOALVEOLAR, HIPOXEMIA E EXPECTORAÇÃO ABUNDANTE-DIFICULDADES DE CONDUTA**

KENIA SCHULTZ; ANGELO XEREZ CEPÊDA FONSECA; MANUELA BRISOT FELISBINO; TATIANA FIGUEIREDO GUIMARÃES; ESTER NEI APARECIDA MARTINS COLETTA; MARIA DO CARMO CRUVINEL; CARLOS ALBERTO C. PEREIRA
HSPE, SÃO PAULO, SP, BRASIL.

Relato do Caso: Paciente masculino, 72anos, tabagista (80 m/a) e etilista, previamente hígido, com história de dispneia, tosse secretiva e febre eventual não aferida há 6 meses. Referia piora da dispnéia há 30 dias. Com diagnóstico de pneumonia grave foi internado e tratado com vários esquemas antibióticos sem melhora. Encaminhado ao nosso serviço, após 28 dias, em regular estado geral, dispneico, com saturação O2 de 82% em ar ambiente, roncos pulmonares difusos e secreção brônquica mucóide em grande quantidade. Apresentava hemograma normal, Sódio=136 mEq/L, Potássio=2,7 mEq/L, Magnésio=1,0 mg%, Cálcio Total=6,5 mg%, Cálcio Iônico=0,83, sorologia para HIV negativa e três amostras de escarro negativas para pesquisa de BAAR. A Tomografia de tórax evidenciava consolidações pulmonares bilaterais difusas, predominando em bases. A hipótese diagnóstica inicial foi de carcinoma bronquioloalveolar (CBA), pelas consolidações difusas e pela abundante expectoração mucóide. Foram iniciadas medidas de suporte e medicamentos para reduzir a secreção pulmonar (claritromicina, indometacina e corticóide), com redução evidente da quantidade de expectoração. O paciente não tinha condições para ser submetido a broncoscopia ou biópsia transparietal, sendo realizado citologia oncótica no escarro: três amostras foram positivas para células neoplásicas, compatível com adenocarcinoma. O diagnóstico clínico e radiológico de CBA, associado à positividade para células neoplásicas no escarro (compatível com adenocarcinoma) autorizou o tratamento quimioterápico de primeira linha (Carboplatina e Taxol). Devido ao estágio avançado da doença, o paciente evoluiu a óbito alguns dias após o início do tratamento. Discussão: O CBA é um subtipo de adenocarcinoma pulmonar caracterizado por uma citologia bem diferenciada, localização periférica e pelo crescimento característico das células neoplásicas ao longo do septo alveolar intacto (padrão de crescimento lepídico). Pode se manifestar de diversas formas, incluindo consolidação pulmonar semelhante a processo pneumônico. A broncorréia e a hipoxemia, com consolidações pulmonares difusas sugerem a forma mucinosa da doença, forma menos frequente. Corticosteroides e macrolídeos têm sido usados para reduzir a inflamação, a qual pode contribuir para a broncorréia. Prostaglandinas podem ter um papel na secreção trans-epitelial aumentada de cloretos, o que contribui para a broncorréia em alguns pacientes. Indometacina inalada tem sido utilizada para obter este efeito. Foi necessário um alto grau de suspeição clínica, nesse caso, para iniciar a terapêutica específica apenas com a positividade de células neoplásicas no escarro.

P081 - **CARCINOMA BRONQUÍOLOALVEOLAR-RELATO DE CASO**

SUZIANNE RUTH HOSANAH LIMA; PAULO ROBERTO ALBUQUERQUE; EIDER MAIA SARAIVA; IGOR CARDOSO SOUZA; THALES ALVES BARBOSA; NATÁLIA MARTINS FALCÃO
UFRN, NATAL, RN, BRASIL.

Paciente M. J. D. S. R., sexo feminino, 34 anos, relata que há 5 meses começou a apresentar quadro de tosse e febre. A tosse era seca, diária, piorando ao final do dia e acompanhada de bastante expectoração esbranquiçada e mucoide, e, as vezes, de dor precordial. A febre persistiu por apenas uma semana, cedendo ao uso de paracetamol, não tendo sido aferida. A tosse evoluiu, se tornando cada vez mais intensa e com maior quantidade de secreção. A paciente procurou o PS e foi tratada para pneumonia com Azitromicina + Clindamicina+ Intraconazol durante 28 dias não havendo melhora dos sintomas. Foi realizado BAAR (sendo o primeiro exame negativo e o segundo positivo) e iniciado RHZE, ocorrendo exacerbação da febre, da tosse e da expectoração. Foi encaminhada ao Hospital de Infectologia Giselda Trigueiro com estertores crepitantes difusos, taquidispnéica e expelindo cerca de 500 ml de expectoração/dia recebendo tratamento com Cefepime + RHZE + Prednisona ocorrendo melhora moderada da sintomatologia sendo encaminhada ao Hospital Onofre Lopes para esclarecimento do diagnóstico. Após biopsia pulmonar, a paciente foi diagnosticada com carcinoma bronquíoloalveolar (adenocarcinoma).

P082 - **CARCINOMA BRONQUÍOLOALVEOLAR-UM GRANDE IMITADOR DE DIVERSAS PATOLOGIAS-RELATO DE CASO**

SUZIANNE RUTH HOSANAH LIMA; PAULO ROBERTO ALBUQUERQUE; RICARDO JOSE FONSECA; RANNA PEREIRA BRITO; CRISTAL CARVALHO HAN; ANTÔNIO FERNANDES FREIRE
UFRN, NATAL, RN, BRASIL.

Carcinoma bronquioloalveolar (CBA) é considerado um subtipo de adenocarcinoma de pulmão que apresenta características epidemiológica, patológica, clínica e radiológica muito particulares, quando comparados a outros tipos de câncer de pulmão.É derivado de células alveolares (pneumócitos tipo II), se apresentando como massa, lesão difusa multi-alveolar ou infiltrados alveolares. É caracterizado por sua localização periférica, infiltrando e espalhando-se pelos espaços alveolares, sem invadir os septos Representa menos que 5% dos tipos histológicos de câncer de pulmão não pequenas células (CNPC) e ocorre, com maior freqüência, entre os não-fumantes e mulheres. Apresentamos um caso de um paciente do sexo feminino, 56 anos, que iniciou o quadro com expectoração amarelada, evoluindo para tosse seca persistente associada à anorexia e perda ponderal (10 kg em 2 meses), sendo realizada investigação para Tuberculose Pulmonar com resultado negativo.Tabagista. Há 6 meses teve agravamento da tosse acompanhada de dispnéia súbita. Nessa ocasião, realizou Tomografia de Tórax de Alta Resolução, a qual revelou lesão tumoral difusa e, posteriormente, broncoscopia com biópsia pulmonar a qual demonstrou Adenocarcinoma Bronquíoloalveolar. Tabagista (21 maços-ano) durante 42 anos,abstêmia há 9 meses, sem antecedentes familiares de neoplasia pulmonar . Ao exame físico, apresentava expansibilidade pulmonar diminuída, murmúrio vesicular presente, simétrico, reduzido em hemitórax esquerdo, com crepitação em base esquerda e creptos e sibilos em hemitórax direito. Iniciou tratamento com quimioterapia (7 ciclos com carboplatina e paclitaxel), vindo, posteriormente, a falecer. O caso acima evidencia uma evolução rápida em uma paciente com história importante de carga tabágica e trata de um tipo histológico de carcinoma pulmonar que apresenta características peculiares do ponto de vista clínico-radiológico, sendo considerado um grande imitador de diversas patologias.

P083 - **CARCINOMA ESPINOCELULAR DE PULMÃO E HIV: RELATO DE CASO**

DANIELLE SILVA DE ALMEIDA; MARINA DORNFELD CUNHA CASTRO; SÉRGIO JAMNIK; ADRIANA HORA DE MOURA FONTES; REGINA CÉLIA TIBANA; MARIAH PRATA SOLDI PASSOS; JOSE ROBERTO MEGDA FILHO; ROBERTA KAWHAGE SANTOS
UNIFESP-EPM, SAO PAULO, SP, BRASIL.

Paciente masculino, 55 anos, ex-tabagista e infectado pelo vírus HIV, com dor torácica à direita há seis meses, acompanhada de dispnéia aos moderados esforços, tosse mucóide e perda ponderal (10 kg em 2 meses); tratamento prévio como pneumonia, porém com persistência dos sintomas. Ao exame físico: murmúrio vesicular reduzido em hemitórax direito; à tomografia de tórax foi visualizado enfisema pulmonar predominando em lobos superiores, formação lobulada central parahilar à esquerda, envolvendo a bifurcação do brônquio principal esquerdo e seus ramos, estenosante, com amplo contato com a artéria pulmonar esquerda, medindo 4,0 x 3,2 cm. Ainda, opacidades em vidro fosco no local e nódulos centrolobulares. A broncoscopia evidenciou Lesão de padrão neoplásico, obstruindo parcialmente o brônquio do lobo superior esquerdo. Através da ressonância magnética de crânio observou-se lesão cavitada com paredes finas e regulares na substância branca do centro semi-oval à direita, com realce ao meio de contraste e presença de edema circunjacente, sem promover efeito de massa. O exame anatomopatológico foi sugestivo de carcinoma espinocelular moderadamente diferenciado, sondo classificado como estádio IV, sendo encaminhado para tratamento quimioterápico, porém com resposta ruim e doença progressiva.
DISCUSSÃO: A incidência de neoplasia pulmonar é 2 a 4 vezes mais freqüente em indivíduos acometidos pelo vírus HIV quando comparados com pessoas do mesmo sexo/idade não infectados e, apesar do uso de terapia antiretroviral, esse risco ainda persiste. Acredita-se que a neoplasia seja decorrente da associação freqüente de tabagismo, imunossupressão, co-infecção viral e mutações secundárias ao uso de TARV, porém, sua fisiopatologia ainda merece maiores estudos.
Nos pacientes infectados pelo HIV o comportamento do câncer de pulmão é similar ao da população geral, tendo como tipos histológicos mais comuns o adenocarcinoma (corresponde a 46%) e o carcinoma epidermóide (que representa 35% dos casos). Infelizmente, nesses pacientes o diagnóstico também costuma ser tardio, com a maior parte deles sendo classificados como estádio IIIB ou IV, com sobrevida média de nove meses. Observa-se ainda que a média de idade dos pacientes soropositivos com neoplasia pulmonar é menor em relação àqueles que não são portadores do HIV (45 anos).
O tratamento da neoplasia deve ser realizado, desde que o paciente possua condições clínicas para realizá-lo; em relação à abordagem cirúrgica, as indicações são as mesmas que para indivíduos não-HIV.
Devido ao número considerável de pacientes com neoplasia pulmonar e HIV, estuda-se a necessidade de screening objetivando a redução de mortalidade. A tomografia computadorizada aparece como uma proposta para o futuro, entretanto, ainda com estudos em andamento.

P084 - **CARCINOMA MUCOEPIDERMÓIDE PULMONAR DE ALTO GRAU: RELATO DE CASO**

MARINA DORNFELD CUNHA CASTRO; SÉRGIO JAMNIK; ADRIANA HORA DE MOURA FONTES; REGINA CÉLIA TIBANA; DANIELLE SILVA DE ALMEIDA; MARIAH PRATA SOLDI PASSOS; JOSE ROBERTO MEGDA FILHO; FLÁVIO FERLIN ARBEX
UNIVERSIDADE FEDERAL DE SÃO PAULO, SÃO PAULO, SP, BRASIL.

Relato de Caso: Paciente masculino, 60 anos, ex-tabagista, com dor torácica à direita há seis meses, acompanhada de dispnéia aos moderados esforços, tosse mucóide e perda ponderal (10 kg em 2 meses); tratamento prévio como pneumonia, porém com persistência dos sintomas. Ao exame físico: murmúrio vesicular reduzido em hemitórax direito; à tomografia de tórax: massa perihilar no lobo inferior direito, com atelectasia deste lobo, além de nódulos no lobo superior direito e comprometimento de linfonodos mediastinais. A broncoscopia evidenciou infiltração mucosa de aspecto tumoral da carina, se estendendo aos brônquios principais, com oclusão quase total do brônquio direito. Exame anatomopatológico sugestivo de câncer mucoepidermóide (pesquisa para mucina no citoplasma das células atípicas pelo PAS e Alcian Blue positiva). Estadiamento IV, sendo encaminhado à radioterapia e quimioterapia, porém com resposta ruim e doença progressiva.

Discussão: Os tumores mucoepidermóides são neoplasias primárias raras, representando menos de 1% dos carcinomas brônquicos. Originam-se nas glândulas submucosas, com localização mais frequente em brônquios lobares e segmentares.

Habitualmente, têm crescimento lento e são histologicamente benignos, mas podem apresentar potencial de malignidade e comportamento agressivo. Seu pico de incidência ocorre em idade inferior a 30 anos, embora possa ocorrer dos 4 aos 78 anos de idade. A incidência é similar em ambos os sexos e, ao contrário das outras neoplasias, não há relação estabelecida com o tabagismo.

De acordo com o grau de diferenciação celular, dividem-se em alto e baixo grau. O carcinoma mucoepidermóide de alto grau é macroscopicamente infiltrante e frequentemente apresenta comprometimento de linfonodos mediastinais ou metástases a distância. O de baixo grau se apresenta como tumor polipóide bem delimitado, pode infiltrar localmente as paredes brônquicas, mas sem disseminação hematogênica, com boa sobrevida.

Esses tumores causam sintomas variados e inespecíficos, desde quadros assintomáticos a tosse seca ou produtiva, dispnéia e hemoptise. Pelo componente obstrutivo pode haver história prévia de sibilância e de pneumonias de repetição.

Os exames radiológicos revelam lesões centrais que aparecem como massas ou nódulos solitários, com ou sem pneumonias teleobstrutivas. Como o seu crescimento é preferencialmente endoluminal, a fibrobroncoscopia é diagnóstica na maioria dos casos.

O tratamento dos carcinomas mucoepidermóides é essencialmente cirúrgico. Os de baixo grau podem ser tratados satisfatoriamente através de ressecções econômicas, com ablação mínima de parênquima pulmonar, com bons resultados funcionais e oncológicos. Já os de alto grau devem ser tratados com margens amplas e dissecção linfonodal mediastinal. O uso da quimioterapia e da radioterapia ainda é controverso, devido à pobre resposta desse tumor, estando reservado em casos de tumores de alto grau com recidiva da lesão.

P085 - **CASO NÃO USUAL DE ADENOCARCINOMA DE PULMÃO COM SANGRAMENTO VAGINAL PÓS-MENOPAUSA**

MARINA DORNFELD CUNHA CASTRO; SÉRGIO JAMNIK; ILKA SANTORO; FLÁVIO FERLIN ARBEX; REGINA CÉLIA TIBANA; DANIELLE SILVA DE ALMEIDA; ADRIANA HORA DE MOURA FONTES; JOSE ROBERTO MEGDA FILHO
UNIVERSIDADE FEDERAL DE SÃO PAULO, SÃO PAULO, SP, BRASIL.

Relato do caso: Paciente feminina, 58 anos, ex-tabagista 10 anos/maço, apresentava tosse seca há 1 ano, episódios de hemoptise de pequena quantidade, dor torácica e dispnéia progressiva, associado a quadro de hiporexia, perda ponderal (6 kg em 1 ano) e sangramento vaginal pós-menopausa. O exame físico apresentava murmúrio vesicular reduzido em terço superior do hemitórax esquerdo.

Realizado tomografia computadorizada de tórax com protocolo para neoplasia de pulmão que evidenciou massa heterogênea no lobo superior esquerdo, ocluindo o brônquio do segmento ápico-posterior, que estendia-se desde a região peri-hilar até a superfície pleural (compatível com processo neoplásico primário), associada a múltiplas imagens nodulares difusas bilateralmente, muitas delas com escavação central (de aspecto secundário) e linfonodomegalia hilar bilateral, paraaórtica e subártica. Além disso, apresentava ainda imagem nodular hipodensa em adrenal direita e aumento de ambos os lobos da tireóide, com múltiplos nódulos especialmente à esquerda. Submetida à biópsia transbrônquica, com diagnóstico histológico de adenocarcinoma ácino-papilífero e imuno-histoquímica compatível com tumor primário pulmonar (CK 7 positivo, CK 20 negativo, CEA positivo, TTF-1 positivo, CDX2 negativo).

O exame clínico vaginal demonstrou lesões sangrantes, sendo realizada biópsia vaginal, além de punção biópsia aspirativa com agulha fina de nódulos tireoidianos; a histologia bem como imuno-histoquímica de ambas as lesões foram compatíveis com infiltração por neoplasia primária de pulmão, portanto o diagnóstico das metástases foi realizado sincronicamente ao tumor primário.

Indicada quimioterapia paliativa, com remissão do sangramento vaginal e programação posterior de tratamento local desta metástase.

Discussão : No Brasil, o câncer de pulmão é o quarto tumor maligno mais frequente na população feminina e com alta mortalidade.

Os locais de metástases mais frequentes são linfonodos regionais e áreas adjacentes, bem como fígado, adrenal, ossos e cérebro. Metástases vaginais originadas de cânceres extra-genitais são incomuns, em especial a partir do pulmão.

Este caso representa, de acordo com os relatos atuais, o quarto caso de metástase vaginal a partir de tumor pulmonar primário descrito mundialmente. Embora haja a possibilidade de um câncer primário de vagina com metástase pulmonar, a imuno-histoquímica das lesões pulmonar, vaginal e tireoidiana foi extremamente útil em confirmar o sítio de origem.

P086 - **FORMA MULTINODULAR DISSEMINADA DE CARCINOMA BRONQUÍOLO-ALVEOLAR**

ANARÉGIA DE PONTES FERREIRA; CÉLIA MALLART LLARGES; ROBERTA LIMA AMARAL DA COSTA; DANIELLE SILVA DE ALMEIDA; FLÁVIO FERLIN ARBEX; ILKA SANTORO; REGINA CÉLIA TIBANA
UNIFESP/EPM, SÃO PAULO, SP, BRASIL.

Paciente S.I. feminina, 79 anos, não tabagista, natural e procedente de Marília-SP, com queixa de dispneia aos grandes esforços de caráter progressivo há 5 meses e episódios de broncoespasmos frequentes. Houve piora do quadro há 10 dias da admissão hospitalar com dispneia em repouso e tosse produtiva com secreção hialina. Também referiu perda ponderal de 10 quilos em 2 meses. Exame Físico: Bom estado geral, acianótica, afebril, taquipneica. Ausculta respiratória: Estertores crepitantes e sibilos difusos com 28 incursões respiratórias por minuto. Exames complementares: Hemograma, função renal e outros parâmetros laboratoriais estavam dentro dos limites da normalidade exceto por hipoxemia em gasometria arterial. Pesquisa de BAAR em escarro negativa (3 amostras). Sorologia negativa para paracoccidioidomicose. Radiografia de tórax com múltiplos nódulos confluentes bilaterais; Tomografia de tórax: ausência de linfonodomegalia, múltiplos nódulos com centro de baixa atenuação (sinal do halo invertido), confluentes, difusos e bilaterais, com distribuição peribroncovascular, alguns deles cavitados, associados a espessamento de septos interlobulares. Área de consolidação com área de escavação interna no lobo inferior direito. Broncoscopia: grande quantidade de secreção esbranquiçada espessa em via aérea distal, sem alteração de mucosa. Exame direto e cultura do lavado broncoalveolar negativos para fungos, bactérias ou micobactérias. Biópsia transbrônquica: Carcinoma bronquíolo-alveolar. Diagnóstico: Carcinoma Bronquíolo-alveolar Evolução: Houve melhora da dispneia após uso de broncodilatador inalatório e corticóide sistêmico, paciente teve alta hospitalar com oxigenoterapia domiciliar e foi encaminhada para quimioterapia paliativa em seu local de procedência. Discussão: O carcinoma bronquiolo-alveolar (CBA) é um subtipo do adenocarcinoma de pulmão caracterizado por crescimento lepídico (células neoplásicas forrando as paredes dos alvéolos) sem evidência de invasão de estroma, pleura ou vasos. O termo CBA continua a ser usado rotineiramente para descrever tanto a forma in-situ quanto em alguns casos de CBA mistos com adenocarcinoma. Ocorre com maior freqüência entre não-fumantes e mulheres e representa menos de 5% dos tipos histológicos de câncer de pulmão não pequenas células. O CBA apresenta múltiplas formas de apresentação radiológica. Neste caso a apresentação foi a forma multinodular disseminada, cujo diagnóstico diferencial é amplo com infecções e metástases pulmonares. Também houve a presença de múltiplos nódulos com sinal do halo invertido, relativamente específico para pneumonia em organização e também encontrado em sarcoidose, paracoccidioidomicose e em outras infecções fúngicas.

P087 - **HOMEM JOVEM COM DOR TORÁCICA**

CLÁUDIA DE CÁSSIA TANOUE HASEGAWA; CÉLIA MALLART LLARGES; ILKA SANTORO; REGINA CÉLIA TIBANA; LUIS EDUARDO PRADO PFINGSTEN; ROBERTA LIMA AMARAL DA COSTA; CAROLINA FERNANDES MACEDO
UNIFESP, SÃO PAULO, SP, BRASIL.

Homem, 42 anos, natural e procedente de Osasco – SP, negro, solteiro, pedreiro, atendido com dor nas costas há 01 ano e tosse há 01 mês. Referia dor torácica na região escapular direita e na face lateral do mesmo hemitórax, em peso, com irradiação para a coluna torácica há 01 ano com piora à movimentação do membro superior homolateral e melhora com uso de AINE porém, evoluindo com impossibilidade de movimentação do membro.Procurou diversos serviços e perdeu 10 Kg. Tosse com expectoração esverdeada e dispnéia progressiva há 1 mes, sem febre.

Antecedentes: tabagismo 24 anos x maço, Ex – usuário de cocaína e maconha, sofreu atropelamento há 10 anos, submetido à toracotomia e drenagem do hemitórax direito. Exame Físico: emagrecido, descorado e desidratado, com roncos e estertores grosseiros bilaterais, f=32 ipm e deformidade torácica à direita.

Exames: HB: 9,3

Cálcio ionizável: 1,64

Tomografia de tórax: massa cavitada comprometendo vértebras torácicas.

Biópsia Transparietal : CEC

Ressonância: invasão do plexo braquial direito e corpos vertebrais

Evolução: melhora do processo infeccioso e controle da dor, óbito 01 mês após o diagnóstico.

Discussão: Os tumores do sulco superior são originários do ápice pulmonar, por sua íntima relação com estruturas ósseas, nervosas e vasculares, a sintomatologia pode ser florida. Os tumores desta localização podem ser primários de pulmão ou metástases, além disso, abscessos e outras doenças infecciosas também ocorrem nesta topografia mimetizando neoplasias. São raros e apenas 5% dos carcinomas não-pequenas células se apresentam desta forma.

As manifestações clássicas são a síndrome de Horner, composta por miose, enoftalmia, ptose e anidrose homolateral por invasão do gânglio estrelado, e a síndrome de Pancoast, caracterizada por dor no ombro ou na face anterior do tórax com irradiação para a face ulnar do braço homolateral, causada pela compressão do plexo braquial, que pode ser confundida com dor de causa ortopédica, levando ao retardo do diagnóstico.

A radiografia de tórax pode mostrar desde assimetria dos ápices até massa extensa e a tomografia permite melhor análise da extensão da lesão e do comprometimento de outras estruturas. Na suspeita de invasão de óssea ou de vasos, a RNM pode ser de grande valia. Devido a localização destes tumores, a biópsia guiada por broncoscopia tem baixo rendimento, apenas 10 a 20% de positividade, já a biópsia percutânea guiada por USG ou TC é um melhor método.

O tratamento baseado em cirurgia, químio e radioterapia apresenta melhores resultados porém, a cirurgia só é possível em estádios mais precoces de doença. Desta forma, se faz necessário o melhor preparo dos médicos generalistas para a suspeita diagnóstica e para o correto encaminhamento dos pacientes, permitindo melhor prognóstico.

P088 - **TUMOR DE PULMÃO COM METASTASE PARA O PRÓPRIO PULMÃO**

ROBERTSON RODRIGUES PEREIRA JUNIOR; JORGE EDUARDO MANHÃES DE CARVALHO; MIGUEL ABIDON AIDÊ; CRISTOVÃO CLEMENTE RODRIGUES; CARLOS ROBERTO MORÃES DE ANDRADE; JORGE RONALD ARCE VARGAS; NICOLAU PEDRO MONTEIRO; LÍVIA FERNANDES MONTEIRO; LÍVIA REGINA THEILACKER; REMBERTO MAURICIO DE LA CRUZ VARGAS VILTE
HOSPITAL UNIVERSITÁRIO ANTÔNIO PEDRO- UNIVERSIDADE FEDERAL FLUMINENSE, NITEROI, RJ, BRASIL.

JSA, feminina, 37 anos, branca, oriunda e residente em São Gonçalo- RJ, gerente de loja de aluguel de roupas, internada com queixa de cansaço e dor nas costas.
HDA: Em março de 2011: tosse seca, hiporexia, perda de peso, dispnéia aos moderados esforços (MMRC 3), episódios esporádicos de febre e dor em região lombosacra irradiando para membro inferior esquerdo. Foi prescrito antibióticos e antiinflamatórios sem resposta clínica. Encaminhada ao ambulatório de Pneumologia do Hospital Universitário Antônio Pedro (Niterói-RJ) para investigação diagnóstica.
HPP: Três episódios de Pneumonias tratadas no ano de 2011. Cirurgia de ligadura tubária em 2006. Nega doenças prévias.
Hábitos: Nega tabagismo e etilismo. Exame físico: Paciente normohidratada, normocorada, acianótica, anictérica, afebril, ausência de linfonodomegalias palpáveis. IMC: 24 kg/m2.
AR: MVUA Roncos esparsos em HTE FR: 16 irpm
ACV: RCR 2T BNF Não foi auscultado sopros ou estrassístoles. PA: 100x70mmHg FC: 86 bpm
Abdome: Atípico, peristalse presente, normotimpânico, indolor à palpação superficial e profunda.
MMII: Sem edemas, panturrilhas livres.
Exames complementares: RX e TC de toráx evidenciando múltiplas lesões nodulares disseminadas bilateralmente bem definidas com contornos regulares e hipercaptantes de contraste sugestivas de implantes metastáticos. Lesão osteolítica de L5 em TC de coluna vertebral. Hemograma, coagulograma e bioquímica normais.
ECG: Ritmo sinusal FC:70 bpm Eixo elétrico dentro dos padrões da normalidade PR:0,18s BRD 1 grau
Pesquisa direta de BAAR no escarro: 03 amostras negativas.
Broncofibroscopia flexível: Sem alterações na árvore brônquica.
Lavado brônquico com Gram e cultura negativas. Pesquisa e cultura de BAAR e fungos negativas. Citologia neoplásica positiva
Diagnóstico:Citologia do escarro , escovado e lavado brônquico compatíveis com Adenocarcinoma de pulmão.
Classificação: T4 N3 M1 b
Evolução: A paciente foi encaminhada ao Instituto Nacional do Câncer (RJ) onde está sendo submetida a quimioterapia paliativa.
Discussão: O câncer de pulmão pode emitir metástases para vários órgãos, entretanto, a propagação para o pulmão oposto é rara. Este caso demonstra o acometimento de uma neoplasia pulmonar com disseminação contralateral para este mesmo órgão em uma paciente jovem que pelo estadiamento TNM, encontra-se fora de abordagem cirúrgica, sendo o tratamento somente paliativo.

P089 - **TUMOR FIBROSO SOLITÁRIO DE PULMÃO - UM RARO TUMOR**

BRUNA GEWEHR CAMILOTTI; THAIS HONORIO PORTO; INDIANARA CRISTINI MULLER SCHNEIDER; ROMERO FENILI
FURB, BLUMENAU, SC, BRASIL.

Relato de caso: Paciente de 58 anos, feminina, ex-tabagista, com dor em parede torácica iniciada há 14 meses, procurou o serviço médico pela piora progressiva da dor. Ao exame físico, entre outros achados, foi evidenciado diminuição de MV a direita. Submetida à tomografia de tórax que revelou derrame pleural à direita com atelectasia do lobo inferior direito e desvio de mediastino à esquerda. Diante do achado foi indicado cirurgia, sob suspeita inicial de empiema, sendo encontrado massa tumoral, que invadia a parede torácica, sendo a mesma ressecada. Após instabilidade inicial no pós-operatório imediato a paciente evoluiu bem. Os drenos de tórax foram retirados no 3º. PO e foi dada alta hospitalar no 5º. dia. A peça cirúrgica foi submetida a estudo anatomopatológico, que inicialmente revelou neoplasia indeterminada, tendo sido necessário estudo imunohistoquímico para comprovação da etiologia. O resultado final foi compatível com tumor fibroso solitário. Atualmente segue com controles e após 11 meses encontra-se hígida, sem sinais de recidiva.
Discussão: O tumor fibroso solitário é também conhecido como mesotelioma localizado, mesotelioma benigno fibroso, mesotelioma fibroso solitário, fibroma benigno localizado, fibroma submesotelial, fibroma e fibroma subseroso. Ao contrário do que se acreditava anteriormente, ao invés de mesotelial, o estudo imunohistoquimico revelou que é originado da proliferação de células mesenquimatosas primitivas submesoteliais. Como os tumores fibrosos solitários crescem em diferentes sítios do organismo, sugere-se que surja a partir de uma célula-mãe comum presente em vários órgãos e tecidos que são provavelmente de origem miofibroblástica. O tumor fibroso solitário de pulmão é uma entidade rara, de localização atípica e pouco descrita na literatura. Seus conhecimentos existentes são principalmente decorrentes de relatos e séries de casos. Este tipo de tumor pode ocorrer em qualquer estágio da vida, apesar de ser mais comum após os 60 anos. Não tem predileção por sexo e a maioria se localiza na parede dos brônquios ou da traqueia, mas também podem se situar na periferia do pulmão, sem apresentar características radiológicas específicas. A variante maligna deste tumor se caracteriza por elevada celularidade, acentuado pleomorfismo, alta atividade mitótica e associação com necrose e hemorragia. Estes critérios histológicos, localização atípica, derrame pleural e invasão de estruturas adjacentes são fatores associados a mau prognóstico

P090 - **TUMOR PULMONAR ABSCEDADO.**

ROBERTSON RODRIGUES PEREIRA JUNIOR; JORGE EDUARDO MANHÃES DE CARVALHO; MIGUEL ABIDON AIDÊ; NICOLAU PEDRO MONTEIRO; CARLOS ROBERTO MORÃES DE ANDRADE; LÍVIA FERNANDES MONTEIRO; CRISTOVÃO CLEMENTE RODRIGUES; JORGE RONALD ARCE VARGAS; REMBERTO MAURICIO DE LA CRUZ VARGAS VILTE

HOSPITAL UNIVERSITÁRIO ANTÔNIO PEDRO- UNIVERSIDADE FEDERAL FLUMINENSE, NITERÓI, RJ, BRASIL.

E.P.R, feminina, 51 anos, branca, solteira, residente em São Gonçalo - RJ, cozinheira desempregada.
HDA: Tosse com expectoração amarela/esverdeada espessa sem sangue em Julho de 2011, acompanhada de dispnéia (MMRC 3) e queda do estado geral . Diagnosticado tumor de pulmão à esquerda não-oat cell em Março de 2011no Hospital Universitário Antônio Pedro (HUAP) através de escovado e lavado brônquico realizado por broncoscopia flexível e também diagnóstico de metástases cerebrais por TC de crânio com contraste e RNM; em tratamento no serviço de Neurologia fazendo uso de corticóide sistêmico.
HPP: Hipertensão arterial sistêmica em tratamento há 10 anos. Hábitos: Tabagista 32 anos/maço. Nega etilismo.
Exame físico: Normohidratada, hipocorada, fáscies de lua cheia, TA-38,5º C. FR: 20 irpm. Ausência de linfonodomegalias
AR: Murmúrio vesicular diminuído em lobo superior hemitórax esquerdo, crepitações em ápice esquerdo.
ACV: RCR 2T, BNF, sem sopros ou extrassístoles.
Abdome: Globoso, flácido, peristalse presente, normotimpânico, indolor à palpação superficial e profunda.
MMII: Edema perimaleolar em ambos membros inferiores. Exames complementares: RX e TC de tórax com imagem escavada com nível hidroaéreo acometendo terço superior e médio de hemitórax esquerdo. Comparando com RX e TC de tórax prévias, nota-se importante crescimento da massa. Mediastinoscopia sem acometimento linfonodal. Hemograma infeccioso com desvio à esquerda.
Diagnóstico: Tumor de pulmão não-oat cell diagnosticado através de escovado e lavado brônquico complicado com abscesso da massa tumoral e metástases em cérebro. T4N0MIB.
Evolução: Iniciada antibioticoterapia (Levofloxacino e Clindamicina) por 21dias com melhora do quadro infeccioso. Encontra-se em acompanhamento com a Neurologia/Neurocirurgia e Oncologia do HUAP e programada lobectomia superior esquerda após ressecção de duas metástases cerebrais.
Discussão: O Carcinoma de pulmão abscedado é um problema sério e complexo, cujo tratamento é controverso. Frequentemente as neoplasias que abscedam são os tumores epidermóides e a localização mais comum é o lobo superior direito. Quando possível, a lobectomia é uma prática aceitável, porém a sepsemia ainda é uma complicação pós-operatória frequente. A sobrevida destes pacientes continua baixa e este tipo de lesão piora ainda mais o prognóstico quando não tratada adequadamente. Neste caso apresentado, a resposta clínica após antibioticoterapia foi satisfatória, mesmo se tratando de um tumor pulmonar com estadio avançado, possibilitando por sua vez ,que a paciente fosse submetida a ressecção cirúrgica das metástases cerebrais e posteriormente abordagem pulmonar (Lobectomia).

P091 - TUMOR PULMONAR ESCAVADO COM METASTASES CEREBRAIS

JORGE RONALD ARCE VARGAS; JORGE EDUARDO MANHÃES DE CARVALHO; MIGUEL ABIDON AIDÊ; CRISTOVÃO CLEMENTE RODRIGUES; CARLOS ROBERTO MORÃES DE ANDRADE; ROBERTSON RODRIGUES PEREIRA JUNIOR; NICOLAU PEDRO MONTEIRO; LÍVIA FERNANDES MONTEIRO; LÍVIA REGINA THEILACKER; REMBERTO MAURICIO DE LA CRUZ VARGAS VILTE

HOSPITAL UNIVERSITÁRIO ANTÔNIO PEDRO- UNIVERSIDADE FEDERAL FLUMINENSE, NITEROI, RJ, BRASIL.

MICS, feminina, 54 anos, divorciada, trabalha como empregada doméstica, natural e residente em São Gonçalo, RJ.
HDA: Paciente refere ter iniciado quadro de tosse com expectoração sanguinolenta de aproximadamente 50 ml por dia e dor em região torácica dorsal esquerda, febre não aferida e sudorese em Julho de 2010, sendo tratada adequadamente para tuberculose.Houve melhora do quadro febril, embora permanecesse hemoptise. Devido a este quadro procurou o Hospital Universitário Antônio Pedro para diagnóstico. HPP: Coronariopatia diagnosticada há 4 anos, hipertensa em tratamento, Tuberculose há 5 anos, Síndrome do túnel do carpo com tratamento cirúrgico há 10 anos. Gastrite em tratamento medicamentoso. Hábitos: Tabagista 30 anos/ maço
Exame físico: Paciente normohidratada, normocorada. Sem adenomegalias palpáveis. Marcha ceifante.
AR: MVUA apresentando estertores, estertores e crepitações em ápice esquerdo. FR: 16
ACV: RCR 2 T, BNF, sem sopros ou extrassístoles. FC:62 PA:110x70
Abdome: Atípico, flácido, peristáltico, timpânico, indolor à palpação superficial e profunda. Sem massas ou visceromegalias.
MMII: Edema perimaleolar em ambos membros.
Exames complementares: RX e TC de tórax com imagem de consolidação e escavação com paredes irregulares em lobo superior esquerdo. TC crânio apresentando 3 lesões sugestivas de metástases em cerebelo esquerdo, lobo parietal esquerdo e occipital direito respetivamente. Broncoscopia com sangramento em lobo superior esquerdo e alargamento da carina de divisão entre segmentos antero-apico posterior em lobo superior esquerdo.
Diagnóstico: Citopatologia compatível com carcinoma não oat-cell.
Estadiamento: T4 N3 M1b
Evolução: Paciente foi encaminhada para o serviço de oncologia para tratamento.
Discussão: Dos cânceres pulmonares não oat-cel, o adenocarcinoma parece estar mudando seu padrão radiológico e atualmente se apresenta como massas hilares e linfoadenomegalia mediastinal. Entretanto, o nódulo periférico ainda é a forma de apresentação desse tipo de tumor em 72% dos casos. Em importante parcela dos casos o carcinoma indiferenciado de grandes células é apresentado na forma de nódulo periférico e o carcinoma escamoso sob a forma de volumosas massas, com escavação central em 22% dos casos.. O câncer do pulmão é a neoplasia que mais produz metástases para o SNC (40-60%). Dez por cento dos pacientes já as possuem no momento do diagnóstico e outros 15% a 20% as desenvolvem durante o curso da sua doença. Cerca de 80% a 85% das metástases para o parênquima cerebral acometem os lobos frontais e 10% a 15% delas acometem o cerebelo, sendo extremamente raro surgimento em lobo occipital. A paciente relatada possui grande massa escavada com metástases cerebrais e cerebelar sintomáticas. Apesar de jovem, encontra-se em estadiamento TNM avançado cujo prognóstico é sombrío.

P092 - **AMILOIDOSE PULMONAR – RELATO DE CASO**

PAULA CATARINA CARUSO; MAIRA ELIZA PETRUCCI ZANOVELLO; GIANA BALESTRO POLETTI; DANIEL LOMBO BERNARDO; RICARDO KALAF MUSSI; KARINA CUZIOL; REYNALDO QUAGLIATO JUNIOR; LAIR ZAMBOM; MONICA CORSO PEREIRA; GISELE NUNES YONEZAWA; RONALDO FERREIRA MACEDO
UNIVERSIDADE ESTADUAL DE CAMPINAS-UNICAMP, CAMPINAS, SP, BRASIL.

Introdução: A amiloidose é uma doença do metabolismo protéico que consiste na deposição extracelular de substância amilóide. Pode atingir os pulmões tanto na forma isolada como na forma sistêmica. Tem uma incidência anual de aproximadamente 8 casos por milhão de habitantes ao ano, e estima-se que desses, 20% seja primária do aparelho respiratório.
Objetivo: Relatar um caso de amiloidose traqueobrônquica, com ênfase no diagnóstico e evolução após cauterização das lesões via broncoscopia rígida.
Método: Caso atendido no Hospital de Clínicas da Universidade Estadual de Campinas- UNICAMP.
Resultado: Mulher, 40 anos, ex-tabagista, em acompanhamento por asma de difícil controle. Apresentava antecedente de exérese de nódulo amilóide de laringe há 10 anos. Há 2 anos, vinha apresentando piora progressiva da dispneia e do broncoespasmo. A espirometria mostrava distúrbio ventilatório obstrutivo com capacidade vital forçada diminuída, sem resposta ao broncodilatador (fig.1). Realizada broncoscopia na qual foi observada irregularidade e proliferação de mucosa brônquica, mais acentuada à direita. Realizada biópsia brônquica cujo anátomo-patológico mostrou amiloidose extensa na parede da via respiratória (em múltiplos fragmentos) (fig.3). Foi realizada cauterização das lesões por via endoscópica com melhora dos sintomas.
Conclusão: A amiloidose pulmonar é uma doença rara que pode se localizar nas vias aéreas – forma laríngea e traqueobrônquica – ou no parênquima pulmonar. O principal diagnóstico diferencial é com neoplasias. No entanto, clinicamente pode simular outras doenças, como a asma brônquica. As opções terapêuticas são poucas e com eficácia ainda duvidosa.

P093 - **ANEURISMA DE SUBCLÁVIA: RELATO DE CASO**

DANIEL LOMBO BERNARDO; JOSE CLAUDIO TEIXEIRA SEABRA; GIANA BALESTRO POLETTI; KARINA CUZIOL; JOSE GERALDO DOS SANTOS; RICARDO KALAF MUSSI; IVAN FELIZARDO CONTRERA TORO
UNICAMP, CAMPINAS, SP, BRASIL.

RMD, masculino, 68 anos, procedente da Bahia de e natural de Hortolândia, SP, procurou o Ambulatório de Cirurgia Torácica do HC-Unicamp em dezembro de 2010 para avaliação de tumoração em mediastino superior.
Paciente hipertenso, controlado com medicações, acidente vascular cerebral em 2008, do qual apresentava sequelas motoras, ex tabagista de 68 anos maço, estava sem fumar há 4 anos. Não apresentando queixa relacionada ao achado.
Ao exame físico estava em bom estado geral, corado, hidratado. Ausculta cardíaca e pulmonar sem alterações. Pulso radial esquerdo com amplitude reduzida, restante do exame físico sem alterações.
O raio x apresentava massa de contornos regulares em mediastino superior com cerca de 10 cm em seu maior diâmetro. Solicitada tomografia computadorizada de torax que evidenciou lesão de contornos bem definidos não se definindo se sólida ou cística por seu coeficiente de atenuação. Realizada então, ressonância magnética para elucidação do caso. Esta evidenciou lesão heterogênea, predominantemente sólida, com desvio de estruturas da linha média e compressão acentuada da artéria subclávia esquerda.
Aventada hipótese de neoplasia ou tumor neurogênico e optado por sua ressecção cirúrgica, realizada em fevereiro de 2011.
Durante dissecção da lesão, abertura de sua cápsula e evidenciado sangramento com alto fluxo e pressão. Comprimida lesão e dissecados vasos do arco aórtico. Feita hipótese de aneurisma de artéria subclavia, realizado clampeamente proximal e distal deste, aberta a lesão e observado se tratar de lesão oca com diversos coágulos em seu interior. Ressecada lesão e utilizado enxerto de Dacron para reestabelecer fluxo.
Extubado em sala, encaminhado a UTI pós operatória. No segundo dia de pós operatório iniciou piora de leucograma e padrão respiratório. No quinto dia evoluiu para sepse de foco pulmonar. Teve díficil desmame ventilatório evoluindo com períodos de melhora e piora do quadro, evoluindo para óbito no trigésimo quinto dia de pós operatório.
Discussão
Literatura bem escassa em relação aos aneurismas de subclávia, mesmo na área de cirurgia vascular, existindo alguns relatos de casos e poucos casos relatados em casuísticas maiores. Em um levantamento da clínica Mayo, durante 20 anos, realizado por Bower TC, foram documentados apenas 20 casos. Dent et al, com uma casuística de 1488 casos de aneurismas periféricos, apresentou 2 casos em artéria subclávia.
Há consenso das principais causas serem por compressão de desfiladeiro torácico, trauma (pseudo aneurisma) e micótico. A maioria é assintomática, porém, quando presente, o sintoma principal é a hemoptise por ruptura para árvore traquebrônquica.
Neste caso sem causa aparente (micótico, trauma) e com exames auxiliares que não firmaram o diagnóstico , os tumores não caracterítiscos de mediastino, podem ser investigados também com aortografia, o que poderia auxiliar elucidação diagnóstica e programação terapêutica.

P094 - **AVALIAÇÃO DAS ALTERAÇÕES DA FORÇA MUSCULAR RESPIRATÓRIA E DA ESPIROMETRIA NO PÓS-OPERATÓRIO DE TORACOTOMIA**

DANIELE CRISTINA CATANEO; KARINE APARECIDA ARRUDA; ALEXANDRE RICARDO PEPE AMBROZIN; CAROLINE KNAUT; ANTONIO JOSÉ MARIA CATANEO

PROGRAMA DE PÓS-GRADUAÇÃO EM BASES GERAIS DA CIRURGIA - FACULDADE DE MEDICINA DE BOTUCATU -UNESP, BOTUCATU, SP, BRASIL.

Introdução: A toracotomia interfere na mecânica pulmonar, podendo levar a alterações ventilatórias e afetar a musculatura respiratória, gerando possíveis complicações pulmonares. Objetivo: Avaliar os volumes pulmonares e a força muscular respiratória no pré e pós-operatório de toracotomia. Método: Foram avaliados pacientes submetidos à toracotomia em 4 momentos: pré-operatório (Pré); Alta (POA); 1o mês (PO1m) e 2o mês (PO2m), no período de dezembro de 2009 a julho de 2011. A espirometria foi realizada segundo as normas da ATS. Foi utilizada a manovacuometria para medir a PImáx e PEmáx e o cálculo do predito segundo Neder. Resultados: Foram avaliados 38 pacientes, sendo 22 homens e 16 mulheres, com idade média de 54,13±2 anos. A CVF em números absolutos e em % predito diminuiu 34% do Pré para o POA ($p<0,01$), elevando seus valores no PO1m para 86%, mas menor do que no Pré ($p<0,05$), voltando aos valores Pré no PO2m (88%). Os valores de VEF1 em números absolutos e em % predito diminuíram 45% do Pré para a alta ($p<0,05$), aumentando seus valores para 78% no PO1m ($p<0,05$) e PO2m (80%). A PEmáx diminuiu 19% no POA, sendo significativamente menor que todos os outros momentos ($p<0,05$), pois no primeiro mês, já havia recuperado os padrões da normalidade (Pré= 92,5±50,0 cmH2O; POA= 75,0±40,0 cmH2O; PO1m=87,5±52,5 cmH2O; PO2m=100,0±68,75 cmH2O). A PImáx também apresentou queda significativa de 17% no POA ($p<0,05$), voltando aos valores Pré também no PO1m (Pré=75,0±38,75 cmH2O; POA= 62,5±35,0 cmH2O; PO1m=75,0±28,7 cmH2O; PO2m=87,5±48,7 cmH2O). Os valores em porcentagem do predito se comportaram de maneira similar. Conclusão: No POA houve queda importante tanto dos valores espirométricos, quanto da força muscular, e enquanto a força muscular retornou aos valores normais no PO1m, os parâmetros espirométricos retornaram mais tardiamente, somente no PO2m. Assim, aparentemente, as alterações mecânicas causadas pela toracotomia, apesar de desaparecerem mais precocemente levam a uma perda funcional mais duradoura.

P095 - **AVALIAÇÃO DO DESEMPENHO DE PULMÕES SUBMETIDOS À PRESERVAÇÃO COM LPD ("LOW POTASSIUM DEXTRAN") APÓS ADMINISTRAÇÃO DE PROSTACICLINA (PGI2) PARENTERAL**

KARINA FECHINE ARNAUD DA SILVA[1]; PAULO MANUEL PÊGO-FERNANDES[2]; PAULO FRANCISCO GUERREIRO CARDOSO[2]; ARISTIDES TADEU CORREIA[2]; FABIO BISCEGLI JATENE[2]

1.UNISA, SÃO PAULO, SP, BRASIL; 2.UNIVERSIDADE DE SÃO PAULO, SÃO PAULO, SP, BRASIL.

Introdução: A preservação pulmonar para transplante inclui a administração de vasodilatadores (prostanóides) diretamente na circulação pulmonar para melhor distribuir a solução de preservação e atenuar a injúria de reperfusão pós-isquêmica. Há evidências de que a PGI2 associada ao LPD possa ter efeitos benéficos na preservação quando utilizados no doador no momento da extração pulmonar.

Objetivo: Comparar o desempenho após a reperfusão de pulmões de ratos que tenham recebido prostaciclina I2 (PGI2) injetada na circulação pulmonar.

Métodos: Ratos machos Wistar foram anestesiados (isoflurane 5%), heparinizados (500UI), traqueostomizados, ventilados (Flexivent®, FR=90rpm, FiO2=1), submetidos a esternotomia e randomizados em 2 grupos (N=10 cada) antes da perfusão pulmonar com solução preservadora: Grupo SALinj (salina injetada art.pulmonar-0,1mL bolus); Grupo PGI2inj (Ilomedin®10µg/kg art.pulmonar-0,1mL bolus). Foi administrada solução de Perfadex® (20mL,4°C) na artéria pulmonar, o bloco coração-pulmão foi extraído, preservado por 6 horas (4-8°C), sendo reperfundido ex-vivo com sangue homólogo por 60 minutos (IL2 lung perfusion system, Harvard Apparatus™). A cada 10 minutos obtiveram-se medidas da mecânica respiratória, peso pulmonar, pressão da artéria pulmonar (PAP) e capacidade relativa de oxigenação (CRO).

Resultados: Não houve diferença significativa da PAPmédia no grupo prostaciclina parenteral em relação ao grupo salina parenteral (5,32 ± 1,201; 7,483 ± 1,274) respectivamente, com p= 0,236. A resistência foi semelhante nos grupos avaliados (0,373 ± 0,15; 0,373 ± 0,16) com p= 0,989. O volume corrente e complacência não apresentaram diferença significativa, assim como a CRO (22,198±3,790; 27,187±4,238) e p= 0,393. A relação peso úmido/seco não diferiu entre os grupos (4,51 ± 4,24) e p= 0,142.

CONCLUSÕES: A adição de prostaciclina parenteral na extração de pulmões de ratos neste modelo de perfusão ex-vivo não alterou o padrão de mecânica ventilatória, hemodinâmica, trocas gasosas e índice de edema comparáveis aos métodos convencionais.

P096 - **CARACTERIZAÇÃO DOS PACIENTES SUBMETIDOS A SIMPATECTOMIA. A PRESENÇA DE PNEUMOTORAX É FATOR ÁLGICO?**

BRUNA GEWEHR CAMILOTTI; THAIS HONORIO PORTO; INDIANARA CRISTINI MULLER SCHNEIDER; HERALDO LEANDRO DEMARCHI; ROMERO FENILI
FURB, BLUMENAU, SC, BRASIL.

Introdução: A hiperidrose é caracterizada pela produção excessiva de suor pelo corpo. Pode ser primária ou secundária. Acomete de 1-2% da população mundial. Em estudo realizado em Blumenau-SC por Fenili et al, este acometimento foi de 9% da população local. Ela afeta o indivíduo em âmbito social, psicológico e laboral. Pode se manifestar de forma localizada ou difusa, sendo mais comum na região axilar, palma das mãos, plantas dos pés e face. A opção cirúrgica indicada o tratamento da hiperidrose é a simpatectomia toracoscópica. O procedimento é seguro, pouco invasivo, tendo boa aceitação pelos doentes, com baixo risco de complicações e seqüelas e principalmente sem cicatrizes clássicas de uma toracotomia. As complicações pós-operatórias incluem parestesias (1%), pneumotórax (1-6%), enfisema subcutâneo (12%), derrame pleural (4%), hemotórax (0,15%), Síndrome de Claude Bernard-Horner (0,5%) e quilotórax. O efeito colateral mais comum é a hiperhidrose compensatória (HHC), e deve ser explicada ao paciente no pré operatório.
Objetivos: Estimar as características dos pacientes submetidos à simpatectomia videotoracoscópica, a incidência de pneumotórax, dor pós-operatória e o tempo de internação. Avaliar também a incidência da hiperidrose compensatória e seus sítios anatômicos mais acometidos até o sétimo dia do pós-operatório.
Métodos: O estudo foi aprovado pelo comitê de ética da FURB. Foram avaliados 28 pacientes submetidos à simpatectomia, de ambos os sexos, acima de treze anos, no período de janeiro á outubro de 2010, em hospitais da cidade de Blumenau, SC. Os dados coletados através de formulário foram: idade, sexo, antecedentes patológicos, local da hiperidrose, tempo da cirurgia, tempo de internação, dor pós-operatória imediata e após 7 dias, uso de analgésicos, suor reflexo, dados radiografia de tórax, outras complicações.
Resultados: A amostra foi composta por mulheres (68%), a mediana de idade foi de 27 anos. Os sítios de maior acometimento foram: mãos (64,29%) e pés (53,57%). A incidência de pneumotórax na radiografia de tórax foi de 3,57% não sendo possível correlacioná-lo com o aumento da dor pós-operatória. Os esquemas que associaram Aines e opióides fracos e/ou analgésico simples foram os mais eficientes. A região torácica posterior foi a mais acometida pela dor (39,9%). A hiperidrose compensatória ocorreu em 21,43% (n=6), sendo o sítio mais acometido o abdome (37,5%).
Conclusão: Há predominancia do sexo feminino, com uma mediana de idade de 27 anos. A incidência de pneumotórax foi pequena, não sendo possível a avaliação de sua influência na intensidade da dor pós-operatória. A analgesia realizada com Aines e opióides fracos foi a mais efetiva no tratamento da dor pós-operatória não sendo necessária a administração de analgésicos simples associado a este esquema. A incidência da hiperidrose compensatória foi sensivelmente menor a encontrada em outros centros, predominando em sua forma isolada, principalmente no abdome.

P097 - **CISTO BRONCOGÊNICO INTRAPULMONAR E MEDIASTINAL: RELATO DE TRÊS CASOS TRATADOS COM CIRURGIA**

BRUNA INVERNISE; ALESSANDRA BAEZA ATAURI; ERICKA CAROLINE MARINHO DOS SANTOS; ELISA SEBBA TOSTA DE SOUZA; NELSON DE ARAUJO VEGA
CENTRO UNIVERSITÁRIO BARÃO DE MAUÁ, RIBEIRÃO PRETO, SP, BRASIL.

Introdução: Cistos broncogênicos são lesões congênitas benignas originadas a partir de um defeito na embriogênese da árvore brônquica primitiva, localizando-se no mediastino ou parênquima pulmonar. As manifestações clínicas incluem dor torácica, tosse, dispnéia, febre, hemoptise e disfagia, porém a maioria dos casos são assintomáticos. A imagem radiológica é caracterizada por lesão arredondada, geralmente únicas, de paredes finas e com conteúdo líquido, gelatinoso ou gasoso. O tratamento indicado e definitivo é cirúrgico, compreendendo a ressecção completa da lesão. Há relatos de associação de cisto broncogênico com neoplasia maligna (0,7%).
Objetivo: Descrever três casos de cistos broncogênicos que foram tratados com remoção cirúrgica.
Método: Estudo retrospectivo através da análise de prontuários no período de janeiro de 2008 a março de 2011, no Hospital Santa Casa de Ribeirão Preto. Os três casos realizaram radiografia e tomografia computadorizada do tórax no período pré-operatório. A lobectomia foi o tratamento cirúrgico nos dois casos de cistos broncogênicos intrapulmonares e a toracotomia direita com remoção do cisto mediastinal foi a opção cirúrgica do terceiro caso.
Conclusão: A remoção cirúrgica completa do cisto broncogênico é uma modalidade eficaz de tratamento dessa doença, tanto na forma mediastinal quanto na parenquimatosa. As taxas de complicações pós-operatórias, na literatura, variam entre 0 a 27%.

P098 - **CISTO BRONCOGÊNICO PERI TRAQUEAL - RELATO DE CASO**

DANIEL LOMBO BERNARDO; JOSE CLAUDIO TEIXEIRA SEABRA; GIANA BALESTRO POLETTI; KARINA CUZIOL; JOSE GERALDO DOS SANTOS; RICARDO KALAF MUSSI; IVAN FELIZARDO CONTRERA TORO
UNICAMP, CAMPINAS, SP, BRASIL.

DS, masculino 53 anos, natural e procedente de Atibaia, SP, procurou o Ambulatório de Cirurgia Torácica do HC-Unicamp em abril de 2011 com queixa de tosse há três anos.
Há três anos inicou quadro de crises de tosse seca e posteriormente produtiva, diária e sem melhora após uso de antibióticos e anti tussígenos. Referia rouquidão há dois meses, coincidente com piora das crises. Há um mês detectou dispnéia aos grandes esforços. Negava febre, emagrecimento, hemoptise. Ex tabagista 10 anos-maço, parou há 25 anos. Sem outras queixas. Sem comorbidades.
Ao exame físico bom estado geral, hidratado, sinais vitais sem alterações. Ausculta cardio-pulmonar sem alterações. Sem outros achados relevantes.
Realizado de raio x de tórax, o qual identificou nodulação em mediastino médio, porção superior. Procedido a tomografia que demonstrou lesão com 5 cm, em mediastino médio, para-traqueal esquerda, com compressão parcial desta. Lesão cística com conteúdo hiperecogênico com coeficiente de captação elevado, sugestivo de conteúdo líquido espesso ou purulento.
Submetido a broncoscopia flexível que demonstrou paresia de prega vocal esquerda e compressão em terço distal da traquéia, obstruindo cerca de 90% da luz com mucosa local hiperemiada, sem comunicação com a lesão porém não sendo possível excluir invasão da mucosa. Feita hipótese de cisto broncogênico e procedido à ressecção via cervicotomia, iniciada dissecção com mediastinoscopia e sequencialmente esternotomia parcial para melhor exposição. Identificado, isolado e preservado nervo laringeo recorrente esquerdo que estava rechaçado pela tumoração. Retirada peça e enviada para biópsia de congelação que confirmou tratar-se de um cisto broncogêncio. Após retirada, visualizada lesão em traquéia, sugestiva de comunicação entre esta e a lesãoque foi suturada sem intercorrências.
Paciente evoluiu bem no pós operatório recebendo alta no quarto dia de pós operatório. No seguimtento ambulatorial apresentou melhora gradual da voz. Exame em parafina confirmou cisto broncogênico.
Discussão: Os cistos brocogênicos são os cistos mais frequentes do mediastino, representando 15-20% de todos tumores mediastinais. Apesar de sua frequência relativa são pouco diagnosticados. Coselli et al levantou 1 caso diagnosticado em 42000 admissões. Allen MS, Payne WS, mostram 54000 admissões hospitalares em quatro anos, com apenas 6 cistos mediastinais.
Existem relatos de casos de neoplasias desenvolvidas em cistos broncogênicos, corroborando para a conduta cirúrgica, indicada em praticamente todos casos.
O caso em questão mostra um cisto broncogênico com localização peri traqueal e sintoma de rouquidão, ambos incomuns a doença. A técnica com dissecção prévia via mediastinoscopia facilitou o procedimento e reduziu o comprimento da incisão cirúrgica e estertomia, além de ter contribuído para recuperação pós operatória.

P099 - **CISTO TÍMICO SIMULANDO DERRAME PLEURAL**

ERICA NISHIDA HASIMOTO; DANIELE CRISTINA CATANEO; ANTONIO JOSÉ MARIA CATANEO
PROGRAMA DE PÓS-GRADUAÇÃO EM BASES GERAIS DA CIRURGIA - FACULDADE DE MEDICINA DE BOTUCATU -UNESP, BOTUCATU, SP, BRASIL.

Introdução: Os cistos tímicos são lesões raras do mediastino anterior, correspondendo de 1 a 3% de todas as lesões nessa localização. Podem ser congênitos ou adquiridos. Na maioria das vezes são assintomáticos e os principais sintomas são dispnéia, dor torácica e tosse, relacionados ao efeito compressivo de massa. A tomografia de tórax é um bom exame para avaliação desde tipo de lesão. O tratamento consiste na ressecção completa da lesão visto que nos casos de cistos adquiridos é necessário afastar a associação com neoplasias. OBJETIVO: Relatar o caso de um paciente com cisto tímico, tratado previamente para pneumonia complicada com derrame pleural. RELATO DO CASO: F.C.M, masculino, 54 anos, branco, trabalhador rural, natural e procedente do interior do Estado de São Paulo. Há 7 meses paciente refere dispnéia aos moderados esforços, associada a dor torácica ventilatório dependente e tosse com expectoração amarelada em pequena quantidade. Emagreceu 3 Kg nos últimos 3 meses e negou febre nesse período. Há 6 meses foi internado na cidade de origem por 7 dias, sendo medicado com antibióticos e submetido a drenagem torácica. Evoluiu com melhora dos sintomas mas não houve melhora radiológica correspondente. Foi encaminhado para avaliação da infectologia de nosso serviço com a hipótese diagnóstica de tuberculose pleural. Foi realizada toracocentese e solicitada interconsulta para a Cirurgia Torácica. A toracocentese foi compatível com exsudato não empiema. Ao exame físico encontrava-se em bom estado geral, emagrecido, eupneico, afebril, acianótico, com expansibilidade diminuída em hemitórax direito (HTD), murmúrio vesicular abolido em terço médio de HTD e macicez à percussão desse hemitórax. O exame pulmonar à esquerda não apresentava alterações assim como o restante do exame físico. Na tomografia foi visualizada uma grande imagem cística em região anterior do HTD, com paredes finas e lisas, em íntimo contato com o diafragma e o mediastino médio, de aproximadamente 16 x 13 cm. Paciente foi submetido inicialmente a videotoracoscopia, porém devido às intensas aderências do cisto ao diafragma, parede torácica lateral e anteriormente, saco pericárdico e mediastino superior (local onde se estendia em direção ao mediastino contra-lateral), foi optado pela conversão para toracotomia direita. Macroscopicamente o cisto apresentava parede muito espessa e o anatomopatológico e painel imunohistoquímico foi compatível com cisto tímico. O paciente evolui bem, no 8º pós operatório foi realizada uma broncoscopia que evidenciou uma hipoventilação do lobo inferior direito, provavelmente devido ao longo tempo em que este lobo ficou comprimido. CONCLUSÃO: O quadro clínico inicial somado ao exame físico e à radiografia com velamento do HTD, fez com que o caso fosse conduzido inadequadamente como pneumonia com empiema. Devemos lembrar em sempre pensar no diagnóstico diferencial com tumores, principalmente quando a toracocentese não é compatível com a hipótese formulada.

P100 - **COMPLICAÇÕES E RESOLUÇÕES NAS SIMPATECOMIAS TORÁCICAS VIDEO-ASSISTIDAS**

JAIRO VAIDERGORN; LUIZ CARLOS FILGUEIRAS LEIRO
HOSPITAL HELIOPOLIS, SAO PAULO, SP, BRASIL.

Introdução: A cirugia da hiperhidrose já esta consagrada como um dos métodos de tratamento para sudorese excessiva.No intuito de observar transversalmente os pacientes decidimos pesquisar sobre seus antecedentes familiarese elocais de compensações no intuito de conhecer melhor a doença, sua transmissão para melhorar as indicações no futuro.
Objetivo:Descrever complicações e resoluções da simpatectomia.
Material e método:149 pacientes , com hiperidrose localizada em um local ou em combinação à STVA entre 2006 e 2011.A idade entre 9 a 55 anos.Os nervos simpáticos foram fulgurados sobre os arcos costais, conforme a necessidade, T2-facial e cervical, T3-palmar e T4-axilar.Foram realizadas radiografias torácicas na sala de operação para avaliar a presença de pneumotórax. Dor pós operatoria foi tratada de acordo com intensidade de dor .Todos os pacientes foram avaliados no período de pós-operatório tardio.
Resultados: 85(57,05%) pacientes do gênero feminino e 64(42,95%) masculinos.A faixa etária prevalente foi de 21 a 30 anos com 140(93,96%) pacientes , sendo 83 do gênero feminino.Foram realizadas 300 procedimentos primários e 2 reoperações.As localizações mais freqüentes foram:axilar 38(25,5%)pacientes, áxilo-palmar com 36(24,16%)pacientes e áxilo-palmar –podálico com 37(24,83%) pacientes.Notou-se que 26(17,45%) pacientes tinham parentes com hiperidrose, sendo o irmão(a) o mais freqüente.A drenagem pleural ocorreu em 10 pacientes por pneumotórax residual e em 2 por sangramento.Em uma reoperação foi feita uma toracotomia de emergência.A hiperidrose compensatória esteve mais presente nos pacientes do grupo áxilo-palmar-facial de um total de 62 pacientes com hiperidrose reflexa.Esta, ficou instalada no dorso de 18 pacientes , enquanto que nos membros inferiores ocorreu em 14 vezes, associados ou não.Em apenas 7 pacientes fizemos o uso de oxibutinina oral com melhora clínica.Consideramos que 92(61,74%) pacientes obtiveram ótimo resultado, que 26(17,45%) evoluíram com bons resultados devido discreta sudorese e 31(20,80%) apresentaram um resultado ruim devido a ocorrência de suor compensatório, pelas reoperações e toracotomia.
Conclusões:As pacientes jovens foram as mais freqüentes com os melhores resultados.Não conseguimos ainda estabelecer se há ou não o vínculo genético devido ao pequeno número da amostra de parentes.A hiperidrose compensatória ocorreu em todos os tipos de localizações : axilares, axilo-palmar e axilo-palmar-podálico foram os mais freqüentes.As reoperações não geraram os ótimos resultados e devemos repensar as suas indicações.Estas observações irão servir para melhorar as indicações e prever os casos de hiperidrose compensatória que ocorreram mais no gênero masculino.

P101 - **CORPO ESTRANHO INTRATORÁCICO : RELATO DE CASO**

DANIEL LOMBO BERNARDO; JOSE CLAUDIO TEIXEIRA SEABRA; GIANA BALESTRO POLETTI; KARINA CUZIOL; JOSE GERALDO DOS SANTOS; RICARDO KALAF MUSSI; IVAN FELIZARDO CONTRERA TORO
UNICAMP, CAMPINAS, SP, BRASIL.

CSA, feminina 59 anos, natural de São Vicente e procedente de Hortolândia procurou a UER do HC-Unicamp em Janeiro de 2011 com queixa de dispnéia e queda de estado geral há 1 mês. Referia ter sido submetida a uma lobectomia a esquerda em 1974 por complicação de tuberculose. Em 1988 apresentou pústula em hemitórax esquerdo que em poucos dias iniciou drenagem de secreção purulenta em grande quantidade, intermitentemente, ao longo de anos.
Em 2002 a paciente observou a saída de um tecido algodonoso e bolhas de ar pelo orifício. A partir de agosto de 2010 houve o início de sintomas sistêmicos: febre vespertina, astenia, dispnéia e perda de peso, que evoluiram até a busca do atendimento.
No exame físico de entrada encontrava-se em regular estado geral, descorada e desidratada e séptica. Ausculta pulmonar reduzida em metade inferior do hemitoráx esquerdo. A inspeção observava-se saída de material algodonoso purulento, com escape aéreo em quinto espaço intercostal esquerdo.
Raio x e tomografia sugeriram corpo estranho em mais da metade de hemitórax esquerdo. Realizada broncoscopia que demonstrou erosão de parede posterior do brônquio fonte esquerdo com material algodonoso nesta.
A paciente evoluiu com choque séptico e necessidade de intubação orotraqueal. Optado por tratamento cirúrgico com ampliação do orifício de drenagem e retirado o corpo estranho, que se tratava de uma compressa . Após a retirada desta, paciente evoluiu com grande escape aéreo e instabidade respiratória e por tal, optado por lavagem da cavidade e colocação de compressas limpas, para tamponamento do escape aéreo, mantendo ferida aberta.
No pós operatório as compressas foram trocadas a cada três dias por compressas limpas e a paciente apresentou melhora clínica e do leucograma. Respirando espontanemanete após 14 dias , optado por manter uma única compressa para evitar fechamento do orifício. Recebeu alta 29 dias após o procedimento.
Atualmente paciente bem, mantendo orifício aberto graças a curativos diários, aguardando ganho de massa corpórea para cirurgia definitiva , houve grande redução da loja pleural e do orifício fistuloso do brônquio.
Discussão: A literatura mostra apenas poucos relatos de casos relacionados ao tema, este sendo o caso com maior tempo entre o tratamento inicial e o diagnóstico.
Rui Haddad, Luiz Felippe Judice, do Rio de Janeiro, relatam caso de senhora de 62 anos, submetida a mediastinoscopia 6 anos atrás, que apresentava febre e tosse. Também diagnosticado corpo estranho em tomografia. Em broncoscopia visualizada gaze em traquéia e retirada no mesmo procedimento.
O caso descrito aqui é caracteristico quanto quadro clínico e exames complementares. O tratamento cirúrgico menos invasivo, com retirada do corpo estranho e limpeza da cavidade, ao invés de tentar-se o reparo da fístula aérea, mostrou-se muito efetivo, visto paciente estar muito debilitada no momento em que um tratamento teria maior risco.

AO154 - **CORRELAÇÃO ENTRE O TESTE DE CAMINHADA DE SEIS MINUTOS E AS COMPLICAÇÕES NO POS-OPERATÓRIO DE TORACOTOMIA**

ALEXANDRE RICARDO PEPE AMBROZIN; DANIELE CRISTINA CATANEO; ANTONIO JOSÉ MARIA CATANEO
PROGRAMA DE PÓS-GRADUAÇÃO EM BASES GERAIS DA CIRURGIA - FACULDADE DE MEDICINA DE BOTUCATU -UNESP, BOTUCATU, SP, BRASIL.

Introdução: Uma das variáveis propostas para predizer o risco de complicação pós-operatória (CPO) é a distância percorrida no teste de caminhada de seis minutos (TC6). OBJETIVO: O objetivo deste estudo foi determinar se a distância no TC6 pode ser preditora de CPO. MÉTODO: Foram incluídos 98 pacientes com indicação de toracotomia para realização da cirurgia não cardíaca. Os pacientes foram submetidos, no pré-operatório, a anamnese, exames laboratoriais e físico, eletrocardiograma, espirometria e TC6. A curva de capacidade vital foi realizada com o paciente sentado, pelo menos por três vezes, escolhendo-se aquela em que o VEF1 foi maior. O TC6 foi realizado segundo as normas da American Thoracic Society (ATS, 2002), em corredor plano de 120 metros à sombra. Foram traçados os índices de risco de Charlson, Goldman, ASA, Torrington e Henderson e Destky. Foram anotadas as complicações desde o pós-operatório imediato até a alta hospitalar. Foram consideradas complicações no PO: infarto do miocárdio,angina pectoris instável, insuficiência cardíaca congestiva, arritmia com necessidade de terapia, intubação prolongada por mais de 24 horas, reintubação, pneumonia, atelectasia que requeira intervenção broncoscópica, trombo emboembolismo pulmonar, PaCO2 maior ou igual a 50 mmHg e morte. Os pacientes foram divididos em dois grupos de acordo com a ausência (A) ou presença (B) de complicações e as distâncias no TC6 comparadas pelo teste t de student para populações independentes. RESULTADOS: Dos pacientes avaliados 27 apresentaram CPO. A idade foi significativamente maior no grupo B (A=50,5±17,4, B=58,4±15,3, p=0,04) não havendo diferença significante no valor do VEF1 (A=2,4±0,8, B=2,1±0,6, p=0,08). A taxa de complicações aumentou significativamente conforme aumentou a classificação nos índices de Charlson, Goldman e Detsky, mas não houve significância nos índices de Torrington e Henderson e ASA. A distância percorrida pelos pacientes que apresentaram CPO (527,0±99,2 m) foi significativamente menor que daqueles que não apresentaram (586,5±85,4 m) (p=0,004). CONCLUSÃO: A distância do TC6 foi capaz de diferenciar os pacientes com e sem complicações.

P102 - **CRIPTOCOCOSE SIMULANDO METÁSTASES PULMONARES**

ERICA NISHIDA HASIMOTO; DANIELE CRISTINA CATANEO; ANTONIO JOSÉ MARIA CATANEO
PROGRAMA DE PÓS-GRADUAÇÃO EM BASES GERAIS DA CIRURGIA - FACULDADE DE MEDICINA DE BOTUCATU -UNESP, BOTUCATU, SP, BRASIL.

Introdução: A criptococose pulmonar é uma infecção fúngica com apresentações clínicas e patológicas variadas, acomete indivíduos imunocompetentes, mas principalmente os imunodeprimidos. O pulmão e o sistema nervoso central costumam ser os sítios mais comuns da criptococose, porém qualquer órgão pode ser acometido. O contato com pássaros ou pombas é um fator de risco para o desenvolvimento da doença visto que o fungo pode ser encontrado nas excretas desses animais. As principais alterações radiológicas pulmonares são: nódulos pulmonares isolados ou múltiplos, massas pulmonares (escavadas ou não), infiltrados reticulares, espessamentos intersticiais ou septais e consolidações esparsas. OBJETIVO: Relatar um caso de criptococose pulmonar em paciente com antecedente de duas neoplasias e exames radiológicos com nódulos pulmonares sugestivos de metástases. RELATO DO CASO: A.R.M., 79 anos, masculino, negro, aposentado (maquinista de locomotiva), natural de Minas Gerais e procedente do interior do Estado de São Paulo. Paciente foi encaminhado pela oncologia devido alterações em exames radiológicos. Negava sintomas respiratórios e ao exame físico pulmonar não apresentava alterações. Há 8 anos foi submetido a orquiectomia bilateral devido tumor de Leydig e 1 ano após realizou uma nefrectomia parcial direita por um tumor de células claras. Em tomografia de tórax de seguimento foi evidenciado múltiplos nódulos pulmonares bilaterais sugestivos de metástases pulmonares. Foi solicitado avaliação para realização de biópsia pulmonar para definição histológica e programação de tratamento adjuvante. O paciente foi submetido à toracotomia esquerda para ressecção de nove nódulos pulmonares. O anatomopatológico foi compatível com criptococose pulmonar. De antecedentes pessoais o paciente referia ter tido contato com aproximadamente 300 periquitos australianos, durante 4 anos. CONCLUSÃO: A criptococose pulmonar é um diagnóstico diferencial que deve ser pensado em pacientes que apresentem antecedentes pessoais positivos para a doença. Em nosso caso essa hipótese não foi levantada devido aos fortes antecedentes pessoais do paciente para neoplasia.

P103 - **ESTUDO DAS ALTERAÇÕES FUNCIONAIS CARDIORRESPIRATÓRIAS EM PACIENTES SUBMETIDOS À SIMPATECTOMIA VIDEOTORACOSCÓPICA**

JULIANA FERREIRA DE LIMA; DANIELE CRISTINA CATANEO
PROGRAMA DE PÓS-GRADUAÇÃO EM BASES GERAIS DA CIRURGIA - FACULDADE DE MEDICINA DE BOTUCATU -UNESP, BOTUCATU, SP, BRASIL.

Introdução: A simpatectomia videotoracoscópica (STVA) é uma cirurgia eficaz na correção da hiperidrose primária, porém as repercussões sobre a função cardiopulmonar são pouco discutidas até o momento pela literatura. Objetivo: Analisar o comportamento funcional respiratório no pós-operatório de STVA, bem como avaliar se as alterações mecânicas interferem diretamente nos resultados de testes de exercícios cardiopulmonar, como o teste de caminhada (TC6) e de escada (TE). Método: A amostra foi formada por 51 pacientes, candidatos a STVA, no período de agosto de 2008 a setembro de 2010. Os pacientes foram submetidos a uma avaliação no pré-operatório (PRÉ), onde foram avaliados o Índice Diafragmático (ID) e o IMC. A espirometria foi realizada segundo as normas da ATS. Através da ventilometria, obteve-se o volume corrente (VC), pela fórmula VC=VE/f. A manovacuometria, foi utilizada para medir a PImáx e a PEmáx. O TC6 foi realizado seguindo as normas da ATS. O TE foi realizado segundo Cataneo. Foram medidos a saturação periférica de oxigênio (SpO2), a freqüência de pulso (fp) e a freqüência respiratória (f) antes e depois dos testes. Foram realizados nos momentos do pré-operatório (PRÉ), primeiro (PO1), sétimo (PO7) e trigésimo dia pós-operatórios (PO30). Resultados: Foram avaliados 51 pacientes, 35 mulheres (69%) e 16 homens (31%), com idade média de 23±7 anos. Todos foram submetidos a simpatectomia nos níveis ganglionares 3 e 4. O ID apresentou aumento significativo no PO1 e PO7. Todas as variáveis espirométricas apresentaram redução maior que 35% no PO1, estando ainda baixas no PO7, mas no PO30 não havia diferença com os valores PRÉ. O VE teve uma redução de 14% no PO1, voltando ao PRÉ no PO7. O VC teve redução no PO1 de 33,3%, mantendo-se ainda baixo no PO7, voltando ao PRÉ no PO30. Houve redução da PImáx e da PEmáxmaior que 50% no PO1, aumentando no PO7, mas alcançando o PRÉ no PO30. O TC6 diminuiu no PO1, aumentou no PO7, mas voltou ao PRÉ no PO30. A SpO2 estava reduzida, com diferença já no início do teste somente no PO1. A fp não apresentou alteração significante ao repouso (antes do TC6), estando mais baixa que o PRÉ no PO30, mas após o TC6, em todos os momentos PO, estava mais baixa que no PRÉ. A f aumentou ao repouso no PO1, e após o TC6 até o PO7. O tTE estava aumentado no PO7, não havendo diferença significante com o PRÉ no PO30. A queda da saturação no TE foi mais pronunciada que no TC6. A fp, tanto ao repouso quanto após o teste, apresentou-se mais baixa em todos os momentos PO, quando comparada com o PRÉ. A f esteve acima dos valores PRÉ tanto antes quanto após o TE, até o PO7, retornando ao PRÉ no PO30. Conclusão: Os pacientes submetidos a STVA apresentam alterações da função pulmonar e dos testes de exercício cardiopulmonar no pós-operatório. Apesar de haver um retorno rápido às condições pré-operatórias, a fp antes e após o exercício mantém-se inferiores ao PRÉ mesmo após 1 mês da cirurgia.

P104 - **INSUFICIÊNCIA RESPIRATÓRIA ALTA POR NEOPLASIA DA TIREÓIDE**

GIANA BALESTRO POLETTI; LARISSA BERBERT ARIAS; HELBER VIDAL GADELHA LIMA; JOSE CLAUDIO TEIXEIRA SEABRA; DANIEL LOMBO BERNARDO; IVAN FELIZARDO CONTRERA TORO; KARINA CUZIOL
UNICAMP, CAMPINAS, SP, BRASIL.

L.E.S., masculino, 75 anos, ex-tabagista (60 anos-maço), refere surgimento de tumoração em região cervical há cerca de 3 anos, de crescimento progressivo, associado a rouquidão, dispnéia e disfagia progressivas nos últimos 6 meses. Procurou atendimento médico há 3 meses, sendo diagnosticado neoplasia de tireóide, e foi encaminhado ao nosso serviço para tireoidectomia já com sintomas obstrutivos de via aérea. Uma semana antes da data da cirurgia, procura o pronto-socorro em insuficiência respiratória aguda.
Comorbidades: hipertensã arterial sistêmica, IAM há 5 anos, ICC, DPOC e fibrilação atrial crônica.
Ao exame: regular estado geral, desidratado, taquipnéico (freq resp= 24 ipm), sem ruído à inspiração profunda; bócio gigante (> 15cm), bilateral (maior à esquerda), com múltiplos nódulos palpáveis e desvio traqueal acentuado para a direita; à ausculta murmúrio vesicular presente com roncos difusos.
Exames complementares: Broncoscopia (paralisia de prega vocal esquerda, compressão extrínseca da traquéia em seu terço inferior, cerca de 80%, sem evidência de invasão neoplásica), Tomografia de tórax e região cervical (massa tumoral em lobo esquerdo de tireóide, de grandes dimensões, comprimindo estruturas adjacentes, sem componente intratorácico e presença de inúmeros nódulos pulmonares bilaterais), Punção aspiratica por agulha fina (esfregaço sugestivo de neoplasia de células fusiformes Betesda V)
Evolução: paciente submetido a tireoidectomia total, sem intercorrências (peça cirúrgica pesou 750gramas). No pós-operatório evoluiu com dificuldade no desmame ventilatório e choque séptico de foco pulmonar, necessitando de droga vasoativa e de suporte intensivo. Em uma semana de pós-operatório houve duplicação de tamanho das metástases pulmonares e, em 18 dias, atelectasia total do pulmão esquerdo secundário a invasão neoplásica. Foi a óbito no 19º dia de pós-operatório por complicações pulmonares. Anátomo-patológico da peça cirúrgica: carcinoma indiferenciado anaplásico, variante carcinosarcomatosa de tireóide.
Discusão: o tumor anaplásico é o tipo mais raro de tumor da tireóide e o de comportamento mais agressivo, ocorrendo geralmente por indiferenciação de outros tumores de longa duração, incidindo, portanto, em pacientes mais idosos. Segunda Shvero e cols, geralmente são tumores volumosos, fixos e que evoluem com sintomas de disfagia e dispnéia devido a compressão extrínseca e infiltração tumoral. A literatura nos mostra (Shara AR), que a evolução da doença se dá de forma tão agressiva que a quase totalidade dos doentes morrem em um período de um ano, geralmente por obstrução da via aérea. Em nosso paciente, a evolução da doença se deu de forma mais arrastada (3 anos). Além disso, outro ponto peculiar de nosso caso foi o resultado anátomo-patológico da lesão, que nos trouxe uma variante carcinosarcomatosa, extremamente raro, e que necessitou de uso de varredura eletrônica para sua definição.

P105 - **LINFONODOMEGALIA MEDIASTINAL: RELATO DE UM CASO DE DOENÇA DE CASTLEMAN - VARIANTE PLASMOCITÁRIA.**

ALINE APARECIDA BARRETO SILVA; ANA PAULA BERTOLE CIRINO DOS SANTOS; MARIANA PERES FATTORI; NELSON DE ARAUJO VEGA
CENTRO UNIVERSITÁRIO BARÃO DE MAUÁ, RIBEIRÃO PRETO, SP, BRASIL.

Introdução: Doença de Castleman é uma doença linfoproliferativa rara e de etiologia desconhecida. Habitualmente acomete os linfonodos mediastinais, mas também pode atingir outras localizações anatômicas (pescoço, pelve, axila e pulmão). Acomete pacientes de diferentes idades, desde a adolescência ou em pacientes até a sétima década de vida. Há duas variantes histológicas mais freqüentes: a forma hialinovascular e a de células plasmáticas. O prognóstico varia conforme a forma histológica. A forma plasmocitária possui um pior prognóstico, com taxas de mortalidade de 50% e sobrevida média de 6 a 36 meses.
Objetivo: Descrever um caso de Doença de Castleman (forma plasmocitária) localizada no mediastino e que foi tratado com remoção cirúrgica e quimioterapia.
Método: Relato de caso de uma mulher com astenia, febre, perda ponderal e com exames laboratoriais apresentando anemia. Os exames de imagem do tórax demonstraram a presença de linfonodomegalia mediastinal em região paratraqueal direita. Realizou toracotomia direita com ressecção do tumor e o anatomopatológico confirmou o diagnóstico de Doença de Castleman – variante plasmocitária. Foi encaminhada a hematologia e iniciado tratamento com quimioterapia.
Conclusão: A forma plasmocitária da Doença de Castleman apresenta evolução variável e incerta, portanto o tratamento com remoção cirúrgica do tumor associado à quimioterapia deve ser considerado.

P106 - **MEDIASTINITE NECROSANTE DESCENDENTE; ANÁLISE DE 10 CASOS CONSECUTIVOS NOS ÚLTIMOS 5 ANOS**

ALEXADRE CURADO SOBRAL COSTA; VICTOR EDUARDO ROMAN SALLAS; ROBERTO SAAD JUNIOR; ROBERTO GONÇALVES; MARCIO BOTTER; JORGE HENRIQUE RIVABEN; VICENTE DORGAN NETO
SANTA CASA SP, SAO PAULO, SP, BRASIL; ; ; ; ; ; .

Objetivo: A mediastinite necrosante descedente trata-se de infecção do tecido conectivo mediastinal geralmente associado com derrame pleural e deve-se a progressão de infecções primárias da região cervical. Buscamos analisar o perfil geral dos pacientes, o estado clínico e o resultado pós-cirúrgico dos pacientes.
MÉTODOS: Trabalho retrospectivo descritivo baseado na coleta de dados dos prontuários de 10 pacientes consecutivos com diagnóstico de mediastinite operados entre o ano de 2003 e 2008. Tabulação e análise dos dados com Microsoft Excel.
RESULTADOS: Dos 10 pacientes operados, seis eram do sexo masculino, quatro do sexo feminino. A média de idade foi de 46 anos (19 a 68). 50% dos pacientes eram diabéticos. Todos tiveram o diagnóstico de abscesso cervical. 70% procuraram atendimento médico previamente a internação e em média, referiam sintomas há 7,8 dias (2 a 16). 40% queixavam-se de disfagia e 20% tinham trismo ao exame físico. No momento da internação 40% tiveram diagnóstico de sepse. Todos pacientes tiveram diagnóstico de mediastinite confirmado por tomografia de tórax. Os pacientes foram operados em média dois dias após a internação, moda igual a um (1 a 6). Todos os pacientes foram submetidos a cervicotomia em associação com incisão de clamshell (50%), toracotomia antero-lateral (30%), toracotomia póstero-lateral (20%). 70% foram submetidos a traqueostomia. Somente um paciente precisou de uma segunda abordagem cirúrgica no tórax. Dos 10 pacientes 3 (30%) foram a óbito sendo que todos os três óbitos ocorreram até o 2º pós-operatório. Dos 7 (70%) pacientes que receberam alta hospitalar, o tempo médio de drenagem pleural foi de 15,3 dias (7 a 27) e o tempo médio de internação foi de 40,2 dias (11 a 90). Cinco dos sete pacientes receberam nutrição enteral que se iniciou entre o 2º e 3º dias de pós-operatório. Dos três paciente que foram a óbito, todos eram diabéticos e todos procuraram serviço médico antes da internação sendo que dois tiveram o diagnóstico de sepse no momento da internação.
CONCLUSÃO: Percebe-se que o quadro clínico de entrada do paciente no hospital influencia o prognóstico e que o tratamento cirúrgico deve ser indicado precocemente. A cirurgia deve ser ampla para possibilitar uma única limpeza das cavidades pleurais e do mediastino.

P107 - **OBSERVAÇÃO INICIAL DE DUPLA LINHA DE SUTURA NAS RESSECÇÕES PULMONARES.**

JAIRO VAIDERGORN; LUIZ CARLOS FILGUEIRAS LEIRO
HOSPITAL HELIOPOLIS, SAO PAULO, SP, BRASIL.

Introdução:A sutura de coto lobar ou pulmonar ainda é assunto para discussão e novas observações devido as suas complicações imediatas ou tardias como a fístula, o pneumotórax e o empiema .Desde Graham(1933), Sweet(1945),Ramirez Gama e sua modificação por Rollemberg dos Santos(1966) até o saudoso e eternoVicente Forte(2005) muitas técnicas surgiram e são utilizadas .No intuito de diminuir estes infortúnios para o cirurgião e a morbi-mortalidade do paciente realizamos este estudo.
Objetivo:Mostrar um novo método de sutura manual para as diferentes localizações das ressecções pulmonares
Material e métodos:Foram operados 4 pacientes sob anestesia geral com intubação oro-traqueal seletiva ,3 do gênero masculino e 1 feminino com idade média de 49,75 anos.As indicações foram: lobo superior destruído após 17 anos de tuberculose,lobo superior por carcinoma espino celular,ressutura de coto lobar superior após tuberculose pulmonar e pneumonectomia direita por carcinoma espino celular.Os cotos foram suturados com fios de polipropileno 2-0 em pontos separados , totais em U justapostos e opostos ,criando duas linhas de sutura , diminuindo a tenção em cada ponto,dificultando a presença de fuga aérea.Os pacientes das suturas dos cotos lobares obtiveram alta hospitalar sem nenhuma morbidade ,enquanto o último paciente evoluiu com pneumonia , insuficiência cardíaca direita e óbito após 2 meses de internação.Não ocorreu nenhuma fístula de coto brônquico no período hospitalar ou tardio.
Discusão:Após a disecção mínima do coto o seu fechamento deve ser realizado com pontos separados para evitar isquemia ,que inicia a fístula.Em nosso estudo não usamos um coto longo que concorda com as orientações de Forte.A dupla linha de sutura manual também pode ser comparada as suturas mecânicas pois oferece mais segurança para aerostasia pela justaposição das paredes opostas do brônquio, evitando o efeito mola.De maneira superior aos grampeadores o custo é menor com o fio de polipropileno.
Conclusão:Embora a amostra seja muito pequena , esta nova maneira de suturar o coto brônquico mostro-se segura e factível de ser reproduzida.

P108 - **PLASMOCITOMA ÓSSEO SOLITÁRIO DE ARCO COSTAL COMO CAUSA DE DOR TORÁCICA**

SÉRGIO GRAVA; FRANCISCO ANTONIO DIAS LOPES
HOSPITAL PARANÁ, MARINGA, PR, BRASIL.

História da Doença Atual e Pregressa: Paciente feminina, 41 anos, apresentando dor torácica de início há cerca de 2 semanas. Nega tabagismo, dispnéia ou chiado de peito. Antecedente de plasmocitoma em coluna cervical tratado há 12 anos.
Exame Físico: dor à palpação em base de hemitórax esquerdo, em região de linha axilar média, sobre arco costal; eupneica, murmúrio vesicular sem ruídos adventícios.
Exames Complementares: Radiograma de tórax com lesão em IX arco costal esquerdo. Tomografia de tórax sem lesões parenquimatosas, partes moles ou em mediastino; lesão lítica em IX arco costal esquerdo.
Diagnóstico e Evolução: após lesão ser localizada e marcada com azul de metileno pela tomografia de tórax, foi submetida à biópsia excisional com ressecção do fragmento delimitado no arco costal. Anátomo-patológico revelou plasmocitoma com confirmação pela imunohistoquímica. Biópsia de medula normal e não houve evidências de outros tumores ósseos. A dor desapareceu no pós-operatório e a paciente encontra-se em acompanhamento com a hematologia.
Discussão: o plasmocitoma isolado em arco costal é uma doença rara, sendo a forma solitária do mieloma múltiplo; é mais comum em jovens do sexo masculino, acometendo coluna torácica e lombar, pelve, úmero, fêmur e arcos costais. Apresenta duas formas: lesões expansivas e líticas, sendo que estas têm diagnóstico diferencial com outros tumores ósseos primários, linfomas não-Hodgkin, metástases, infecções e granuloma eosinofílico. O tratamento pode ser instituído com radioterapia ou com a ressecção total do tumor.
Conclusão: apesar de raro, deve-se objetivar diagnóstico diferencial com outras afecções para que o tratamento correto seja instituído e não haja disseminação da doença, culminando com a morte do paciente.

P109 - **SCHWANNOMA ANCIÃO DE MEDIASTINO POSTERIOR EM PACIENTE ASSINTOMÁTICO: RELATO DE CASO.**

MICHEL VICTOR LEMES DA SILVA; CAROLINE MEIRELES ICHIKAWA
UNIVERSIDADE DE SANTO AMARO, SÃO PAULO, SP, BRASIL.

História da doença atual e pregressa: V. H. L., 59 anos, branca, assintomática com lesão torácica diagnosticada na avaliação pré-operatória de abdominoplastia. Exame Físico: sem alterações. Exames complementares: Paciente previamente hígida, realizou radiograma de tórax pré-operatória de rotina, sendo evidenciado massa paravertebral à direita. TC tórax: formação nodular de contornos regulares e atenuação de partes moles mediastinal posterior/paravertebral à direita, adjacente aos níveis de T6-T8, medindo cerca de 5,1 X 4,0. RNM: massa sólida heterogênea, hipervascularizada, paravertebral direita no plano predominante de D7 e D8, apresentando contornos bem definidos e áreas de degeneração central, além de sinais de remodelação do corpo de D7. Mede 5,3 X 5,2 X 4,1cm. O resultado da patologia revelou após estudo imuno-histoquímico revelou schwannoma com alterações degenerativas senescentes. Diagnóstico: "Schwannoma Ancião". Evolução: A paciente foi submetida à toracotomia direita, transcorrida sem intercorrências. Discussão: O schwannoma é um tumor de crescimento lento, com sintomas decorrentes do comprometimento neurológico e/ou compressão de estruturas vizinhas. Os locais acometidos com maior freqüência são cabeça, pescoço e superfícies flexoras das extremidades. Entretanto, podem ser encontrados com menor freqüência em retroperitônio, pelve, períneo e mediastino posterior. Nos casos de Schwannomas situados profundamente, geralmente ocorre crescimento de modo silencioso, com grandes massas tumorais, que podem apresentar alterações degenerativas intensas incluindo formação de cisto, calcificação, depósito de hemossiderina, fibrose intersticial e degeneração hialina. Tais alterações caracterizam o Schwannoma ancião.

P110 - **TIMOMA GIGANTE BILATERAL: UM CASO RARO OPERADO**

FÁBIO ARNONI GONÇALVES PINTO; RAFAEL MATTOSINHOS SPERA; JORGE HENRIQUE RIVABEN; MARCIO BOTTER; ROBERTO SAAD JUNIOR; ROBERTO GONÇALVES; DANIELA CRISTINA ALMEIDA DIAS
FACULDA DE CIENCIAS MEDICAS DA SANTA CAS DE SAO PAULO, SAO PAULO, SP, BRASIL.

Objetivo: Relatar um caso operado pela Disciplina de Cirurgia do Tórax da Santa Casa de São Paulo no ano de 2010 que apresentava tumor de mediastino gigante bilateral.
Material e Métodos: Relato de caso através da anamnese do doente, e iconografia de seus exames, bem como do ato intra-operatório e anátomo patológico.
Resultado: Homem de 29 anos foi admitido no nosso serviço com dor torácica e dispnéia há um ano. Apresentava-se dispnéico(+1/+4),percussão maciça em região anterior do tórax. Raio-x de tórax evidenciava tumor de mediastino bilateral de enormes proporções no mediastino anterior. Na TC de tórax foi evidenciado linfonodomegalias localizadas nas cadeias periaorticas, supra diafragmáticaas e mediastinais anteriores, coalescentes, algumas apresentando calcificações periféricas (casca de ovo). Os maiores conglomerados mediam 8,4 x 5,3 cm a esquerda, e 6,4 x 5,3cm a direita. Foi realizada toracotomia e no intra-operatório foi evidenciado tumoração em mediastino anterior de aspecto misto e endurecido, irregular, com calcificação periférica fixada em mediastino anterior através de pedículo vascular. Medialmente a esta, encontramos outra tumoração acessória de aspecto menos endurecido. Os tumores foram ressecados, e o diagnóstico patológico de ambos que mediam 10x7x6,5cm e 4,5x 2,5x1,5cm, foi de timoma B2 com classificação Masaoka IIA. Paciente evoluiu satisfatoriamente com alta no 5º dia pós operatório.
Conclusão: O timoma bilateral gigante representa uma entidade muito rara, porém deve ser considerada em casos de grandes tumorações mediastinais. Aqui relatamos um caso raro de um paciente que apresentava timoma bilateral gigante com dimensões de 10x7x6, 5cm e 4,5x 2,5x1, 5cm respectivamente. O resultado anatomo-patológico revelou timoma tipo B2 com estadio Masaoka IIA .

P111 - **TRATAMENTO CIRURGICO DE BOLA FUNGICA ASSOCIADA À ARTERITE DE TAKAYASSU**

GIANA BALESTRO POLETTI; LARISSA BERBERT ARIAS; HELBER VIDAL GADELHA LIMA; JOSE CLAUDIO TEIXEIRA SEABRA; DANIEL LOMBO BERNARDO; IVAN FELIZARDO CONTRERA TORO; KARINA CUZIOL
UNICAMP, CAMPINAS, SP, BRASIL.

F.F., 22 anos, feminino, portadora de sarcoidose, arterite de Takayassu, aneurisma de aorta ascendente e coarctação secundária de aorta, em uso crônico de corticoesteróides. Evoluiu com episódios frequentes de hemoptise há 3 anos.
Exame físico: bom estado geral, corada, eupneica e afebril; fáscies cushingóides sem linfonodomegalias; ausculta pulmonar com murmúrios vesículares presentes, discretamente diminuído em hemitórax direito; ausculta cardíaca: duas bulhas normofonéticas com sopro sistólico intenso em foco aórtico irradiando para região cervical; extremidades perfundidas sem edema, ausência de pulso em MSE, presença de baqueteamento digital e unhas em vidro de relógio.
Exames complementares: CT de tórax: lesões císticas com preenchimento fúngico em lobo superior e médio de pulmão direito; broncoscopia dentro da normalidade, com lavado brônquico positivo para aspergillus; Ecocardiograma: ectasia de aorta ascendente e transversa, Fração de ejeção de 61%, pressão de artéria pulmonar normal.
Hipótese diagnóstica: Micetoma por aspergilose associado a arterite de Takayassu
Evolução: Submetida a cirurgia em 17/06/2011 sendo planejada inicialmente bilobectomia direita(lobos superior e médio) mas , após dissecção do hilo pulmonar, identificado fibrose completa do tronco da artéria pulmonar direita sendo realizada pneumonectomia direita. Recebeu alta hospitalar no 5º dia de pós-operatório. Anátomo-patológico: Produto de Pneumonectomia direita, bronquiectasia com bola fúngica associada a extenso processo inflamatório crônico fibroso adjacente em lobos superior e médio, parênquima pulmonar distante das áreas com bola fúngica exibindo bronquíoloectasias e esparsos focos de reação granulomatosa com células gigantes do tipo corpo estranho. Capilares calibrosos com hiperplasia da íntima e da média e eventual trombose em organização, distribuindo-se predominantemente por septos interlobulares até a região subpleural.
Discussão: Os micetomas são formados em decorrência do crescimento de fungos saprofíticos em cavitações secundárias a doenças pulmonares. A queixa mais comum é hemoptise (aproximadamente 80% dos pacientes) sendo essa também a maior causa de indicações cirúrgicas. A arterite de Takayassu é uma doença inflamatória crônica, auto-imune, que acomete principalmente aorta e seus grandes ramos. O acometimento da artéria pulmonar é comum, entre 41%-100% segundo Lupiet al. A patologia vascular aumenta as chances de que o mecanismo de formação da cavitação pulmonar tenha sido por infarto pulmonar. A decisão por pneumonectomia levou em consideração o aspecto do restante do parênquima pulmonar, que encontrava-se doente por conta das alterações perfusionais secundárias a arterite de Takayassu, o que se comprovou através do estudo anatomopatológico da peça.

P112 - **TRATAMENTO CIRÚRGICO DOS NÓDULOS PULMONARES NO SEGUIMENTO PÓS-OPERATÓRIO DO CARCINOMA COLORRETAL**

ALEXADRE CURADO SOBRAL COSTA; ROBERTO GONÇALVES; ROBERTO SAAD JUNIOR; MARCIO BOTTER; VICENTE DORGAN NETO; VICTOR EDUARDO ROMAN SALLAS
SANTA CASA SP, SAO PAULO, SP, BRASIL; ; ; ; ; .

Introdução: A cirurgia para ressecção de metástases pulmonares já se tornou um método consagrado e se apresenta como o tratamento que permite um maior intervalo livre de doença e uma maior sobrevida. Desse modo tem-se descrito que a ressecção completa das lesões é a melhor alternativa para o caso. Tendo que cerca de até 50% dos pacientes que se submetem a ressecção de câncer colorretal tem recorrência da doença, com o pulmão e o fígado como sítios freqüentes de metástases
Objetivos:analise dos casos operados de metástases pulmonares com ou sem metástase hepática de adenocarcinoma colorretal
Material e Métodos:Foi realizado um estudo observacional, descritivo, retrospectivo baseado nos pacientes operados pela cirurgia torácica da FCMSCSP com nódulos pulmonares suspeitos de serem metástases de adenocarcinoma colorretal.se coletou dados quanto ao gênero, idade, diagnósticos iniciais, condições clinicas, quais cirurgias foram realizadas, valores do CEA, quimioterapias realizadas anatomopatológico das peças ressecadas, estadiamento patológico, intervalo entre as cirurgias e além do seguimento pós-operatório A amostra levantada conforme delimitação foi tabulada com estatística descritiva quantitativa e qualitativa e formulação de resultados com o objetivo de verificar aspectos relevantes à pesquisa. O trabalho foi aprovado pelo CEP
Resultados:7 pacientes com diagnóstico de adenocarcinoma colorretal foram submetidos à ressecção de nódulos pulmonares, os quais surgiram após o tratamento cirúrgico do tumor primário. 6 pacientes eram do sexo masculino e 1 do sexo feminino. A média de idade foi de 52 anos. Em relação à cirurgia para a ressecção do tumor primário, 5 pacientes foram submetidos à retosigmoidectomia e 2 pacientes à hemicolectomia. sendo que 3 pacientes receberam quimio e radioterapia neoadjuvante devido a proximidade do tumor com o canal anal.Três pacientes que apresentavam ou evoluíram com lesões hepáticas foram submetidos à ressecção das mesmas. Em um dos pacientes a ressecção ocorreu no mesmo tempo cirúrgico da ressecção do tumor primário, nos outros dois a ressecção ocorreu com 8 e 34 meses de pós-operatório. Em dois dos três casos foi confirmada a hipótese de metástase hepática.Com relação ao diagnóstico dos nódulos pulmonares, este variou desde concomitante ao do tumor primário até 36 meses de pós-operatório. Em somente um dos pacientes não foi confirmado a hipótese de metástase pulmonar, em outro foi necessário uma segunda ressecção pulmonar devido ao aparecimento de novos nódulos.2 pacientes apresentaram recidiva da doença pulmonar e em um deles foi observada lesão cerebral, estando fora de possibilidade de novo tratamento cirúrgico. Todos foram submetidos a novo esquema de quimioterapia após a ressecção dos nódulos pulmonares
Conclusão:A ressecção de metástases trata-se de um procedimento seguro e que pode ser indicado mesmo com a existência de metástases hepáticas ou recorrência pulmonar

DISTÚRBIOS RESPIRATÓRIOS DO SONO

P001 - **OBESIDADE-HIPOVENTILAÇÃO:DIAGNÓSTICO PRECOCE E VENTILAÇÃO NÃO INVASIVA IMEDIATA**

SÉRGIO ROBERTO NACIF
HSPE-SP, SAO PAULO, SP, BRASIL.

Homem de 45 anos, negro, aposentado há 10 anos, , com queixas de dispnéia, fadiga, edema de membros inferiores e cianose de extremidades. Internações repetidas por insuficiência cardíaca, hipertensão arterial sistêmica e ulcera infectada de membro inferior. Torporoso, confuso e cianótico. IMC 46 Kg/m2 . PA 160X100 mmHg. FC 110 bpm. Pulmões: roncos e sibilos difusos. FR: 24 resp/min. Coração: bulhas hipofonéticas. Abdomem: erisipela extensa infraumbelical. MID: úlcera infectada. Hemograma: Hb 20,5 g%; Hct 65,8%; Leucócitos: normais. Gaso: pH 7,37; PaO2 43,2 mmHg; PaCO2 62,2 mmHg; HCO3 35,5; BE + 10,3. Ureia e creatinina normais. ECG normal. Eco: FE 46%; PSAP 56 mmHg; VD normal. Tc de Torax com protocolo para TEP: ausência de falhas de enchimento. Espirometria: CVF 55%; VEF1 1.78%; VEF1/CVF 0,77. Sem variação após Bd. Pletismografia: CPT levemente reduzida e VR elevado; Condutancia específica reduzida, com melhora após Bd. DIAGNÓSTICOS: HAS, ICC, Poliglobulia e cianose a esclarecer. DPOC? Obesidade-Hipoventilação. EVOLUÇÃO: Medicado com antibióticos, oxigênio 3L/min broncodilatadores, medidas para insuficiência cardíaca e sangria. Após 3 semanas de internação estava melhor mas ainda restrito ao leito e cianótico. Havia relatos de ronco intenso. Iniciado ventilação não invasiva noturna com Bipap (10X6), oxigenio e máscara nasal. Um mês após a alta o paciente estava bem melhor. Após 3 meses: ausência de roncos, melhora da poliglobulia Hb 17,8g% e Hct 52%. Eco de controle mostrava aumento da FE: 76% e redução da PSAP: 34 mmHg. Solicitado PSG (Instituto do Sono) split night : IAH 82,4/h e titulado com Cpap: 15 cmH2O. Aumentamos a pressão do Bipap para 13x8 cmH2O. Um mês após, com Bipap noturno, o paciente sentia-se muito bem, sono reparador e dispnéia somente a esforços maiores. Sat O2 em ar ambiente: 91%. DISCUSSÃO: O diagnóstico da síndrome de Hipoventilação-obesidade (antiga síndrome de Pickwick) é feito na presença de IMC > 30 e hipoventilação alveolar crônica não explicada por outra causa. Apresentam morbidade e mortalidade aumentadas. Pode estar presente em mais de 30% de pacientes internados com IMC> 35, infelizmente a maioria não é diagnosticada durante as internações repetidas e não recebem tratamento adequado após a alta, aumentando os custos sociais da doença. A PSG mostra eventos obstrutivos em 90% dos casos. Restantes 10% apresentam hipoventilação do sono, sem eventos obstrutivos e o tratamento de escolha deve ser o Bipap. Ativamente deve-se questionar a presença de roncos e sonolência diurna. O obesidade é crescente no mundo ocidental, mesmo em paises pobres e a obesidade mórbida é cada vez mais frequente, aumentando a presença destes casos e, se internados, devemos estar atentos. Metade dos pacientes podem responder ao Cpap, com ou sem oxigênio, e os mais obesos ao Bipap, que aumenta a ventilação alveolar, podendo corrigir a hipoxemia. A cirurgia bariátrica sempre deve ser considerada para o emagrecimento definitivo.

P002 - **TRATAMENTO DA APNEIA CENTRAL NA ICC REFRATARIA: USO DO CPAP COM SUCESSO**

SÉRGIO ROBERTO NACIF
HSPE-SP, SAO PAULO, SP, BRASIL.

Paciente masculino, 50 anos, encaminhado da Cardiologia com dispnéia a esclarecer, tosse, chiado no peito e insônia, que não melhoravam com o tratamento otimizado e internações repetidas. Roncos intensos com sufocamento, ortopneia e sonolência diurna moderada. Limitado às atividades domiciliares há anos devido obesidade, alcoolismo e hipertensão arterial grave. IAM em 2006 e 2008 com colocação de stent coronariano. Eco: FEVE 35%;disfunção diastólica importante VE. IMC 31,5 kg/m2. PA= 140x100 mmHg. Pulso 96 bpm. Sat O2 96%. Edema de membros inferiores 1+/3. RX de tórax sem anormalidades. Espirometria: redução porporcional da CVF e do VEF1 de grau leve. Polissonografia: IDR 54,5/hora, 153 eventos obstrutivos, 101 centrais e 96 mistos, Sat O2 basal 93%, nadir 77% e tempo Sat O2 < 90% : 133,5 min; redução do sono de ondas lentas e REM. Ttitulação com CPAP em Abril/2010: pressão sugerida de 15 cm H2O. DIAGNÓSTICO: Insuficiencia cardiaca com apneia central do tipo Cheyne-Stokes. Foi internado de urgência na enfermaria do DAR com ICC descompensada, tendo alta 4 dias após com CPAP S8 Resmed noturno fixo em 10 cmH2O. Retornou alguns dias após referindo melhoras, sem dispnéia e sono restaurador, sem sonolência diurna. Ronco ainda presente. Ajustado CPAP para 12 cmH2O . A tentativa de aumentar a pressão do CPAP resultou em desconforto. Após 1 ano o paciente referia grande melhora, tendo voltado ao trabalho, pois sentia-se bem. Leitura do cartão: boa adesão ao tratamento.
DISCUSSÃO: Pacientes com insuficiência cardíaca, especialmente homens e acima de 45 anos, com fração de ejeção < 45, frequentemente têm sua função cardíaca agravada pela presença da apneia do sono, tanto obstrutiva e, principalmente, a apneia central, presentes em mais da metade dos pacientes. A estase pulmonar estimula a hiperventilação reflexa, que associada ao retardo circulatório, contribue para desencadear a respiração do tipo Cheyne-Stokes (padrão ventilatório crescente-decrescente), em indivíduos com menor limiar para despertar, maior sensibilidade ao CO2 e maior resposta ventilatória. As estratégias de tratamento se baseiam em melhorar a função cardíaca, otimizando a medicação, com redução de líquidos, correção das arritmias, uso de oxigênio noturno, acetazolamida, teofilina e finalmente, pressão positiva nas vias aéreas. O CPAP, quando adequado, pode reduzir o retorno venoso, melhorar as condições hemodinâmicas e a função ventricular, corrigindo as apneias, dessaturações, despertares e diminuindo o tônus simpático. BIPAP pode ser útil em alguns casos, mas pode agravar a hipocapnia em outros pacientes. A ventilação servo-adaptativa tem se mostrada útil, ao modular o estímulo hipo- hiperventilatório, aumentando ou diminuindo a pressão de suporte, podendo estabilizar o ciclo ventilatório. Sua aceitação tem sido maior quando comparada com outras formas de ventilação não invasiva na ICC.

P003 - **A EXPOSIÇÃO OCUPACIONAL A GASES ALTERA A FUNÇÃO PULMONAR E A TOLERANCIA AO EXERCÍCIO?**

LUCIANA DIAS CHIAVEGATO[1]; MONICA VASCONCELOS DE MORAES[2]; ROSANE BERNARDES BRETAS[2]; ROSIMEIRE PADULA[2]
1.UNIFESP/UNICID, SAO PAULO, SP, BRASIL; 2.UNICID, SAO PAULO, SP, BRASIL.

Introdução: As doenças pulmonares ocupacionais são decorrentes da inalação de gases, fumos ou vapores no ambiente de trabalho. Dependendo do ar ao qual o indivíduo é exposto, ele pode apresentar reações específicas, culminando em distúrbios ventilatórios que podem ir desde uma inflamação das vias aéreas, bronquites crônicas, asma ocupacional e até mesmo edema pulmonar e carcinoma. O processo de fundição caracteriza-se como uma das exposições ocupacionais de maior risco de contaminação, que se dá pelo desprendimento de metais no processo de aquecimento da matéria-prima. Em casos de inalação de vapores, ainda é pouco descrita a repercussão para a função pulmonar. A avaliação pulmonar através de exames como espirometria, pico de fluxo expiratório e o teste de caminhada de seis minutos são ferramentas fundamentais na prevenção, quantificação e acompanhamento dos distúrbios ventilatórios. Objetivo: Avaliar a função pulmonar e a resposta ao exercício de adultos jovens expostos a vapores de metais de uma usina metalúrgica. Metodologia: Foi realizado um estudo transversal, analítico com indivíduos dos setores diretamente ligados à fundição dos metais. Eles foram submetidos a exames de função respiratória através de uma espirometria, um teste de caminhada de seis minutos e avaliado o pico de fluxo expiratório dos indivíduos através do peak flow, além de uma avaliação física acerca da história pulmonar dos indivíduos contendo sinais e sintomas e antecedentes pessoais. Resultados: Foram avaliados 68 colaboradores de todos os turnos dos seis setores ligados diretamente aos fornos, com uma média de 6,49 anos no setor. Os colaboradores tem, em média 6 anos no setor e uma idade média de 34 anos. Ao exame espirométrico, 77% dos colaboradores apresentaram espirometria normal, 15,5% apresentaram capacidade vital baixa com possibilidade de restrição e os menos de 7% tiveram classificações isoladas de obstrução e capacidade vital baixa. O peak flow médio foi de 495 L/min e o teste de caminhada de seis minutos foi, em média, 641 metros, sem intercorrências na performance. Conclusão: Com base nos resultados encontrados, podemos traçar duas linhas conclusivas. A primeira seria que a exposição aos fornos contendo vapores metálicos está salvaguardada pela utilização dos equipamentos de proteção individual ou que a exposição aos materiais metálicos está dentro do permitido pelas normas regulamentadoras. A segunda hipótese é a baixa faixa etária dos funcionários no setor, pensando que seria necessária outra avaliação com um intervalo de tempo a fim de avaliar possíveis alterações nos resultados encontrados.

P004 - **DOENÇAS RESPIRATÓRIAS E ALÉRGICAS A ANIMAIS DE LABORATÓRIOS NA UNIVERSIDADE: NECESSIDADE DE PREVENÇÃO**

ERICA FERRAZ[1]; ANDREA ANTUNES CETLIN[1]; FERNANDO SIMÕES FRIESTINO[2]; MÁRCIO ZAMUNER CORTÊZ[2]; MARCELO BOLDRIN[1]; LUIZA KARLA DE PAULA ARRUDA[1]; ERICSON BAGATIN[2]; ELCIO OLIVEIRA VIANNA[1]
1.FACULDADE DE MEDICINA DE RIBEIRÃO PRETO, USP, RIBEIRÃO PRETO, SP, BRASIL; 2.FACULDADE DE CIÊNCIAS MÉDICAS, UNICAMP, CAMPINAS, SP, BRASIL.

Introdução: Indivíduos expostos a animais de laboratório possuem risco alto de desenvolver doenças respiratórias e alérgicas. Nos indivíduos expostos, a incidência de asma ocupacional tem variado de 2,0 a 3,5/100 pessoas por ano, e a de rinite ocupacional de 7,3 a 12,1/100 pessoas por ano (revisão realizada por Foletti, I. et al. Allergy 2008; 63:834-41). Até o momento, poucos estudos voltaram-se para programas de prevenção a essas doenças. Objetivos: Avaliar a prevalência de asma e de sensibilização atópica e as medidas de profilaxia que são atualmente empregadas em biotérios e/ou laboratórios de duas universidades do Estado de São Paulo. Métodos: Indivíduos expostos à animais de laboratórios na Universidade de São Paulo - Ribeirão Preto (USP) e Universidade Estadual de Campinas (UNICAMP) responderam à um questionário para avaliar as condições de trabalho, realizaram espirometria, teste de broncoprovocação com manitol e teste cutâneo com onze alérgenos comuns e cinco alérgenos inalantes ocupacionais (rato, coelho, cobaia, hamster e camundongo). Resultados: Trezentos e dezoito indivíduos foram avaliados, sendo 140 na USP (32 ± 11 anos, 75 homens) e 178 na UNICAMP (33 ± 10 anos, 84 homens). Cento e trinta e sete indivíduos (43,2%) foram sensibilizados a pelo menos 1 alérgeno comum e 51 (16,1%) foram sensibilizados a pelo menos 1 alérgeno inalante ocupacional. Quarenta e sete indivíduos (15,0%) apresentaram hiperreatividade brônquica ao manitol. Noventa e nove por cento dos indivíduos relataram dispor de equipamentos de proteção individual; porém, 69% não usam máscaras respiratórias todo o tempo quando em contato com os animais. Apenas 25% dos indivíduos já receberam alguma orientação sobre alergia, asma ou rinite causada pelo contato com os animais. Conclusão: Neste estudo em andamento, a prevalência dessas doenças foi relevante para justificar medidas de prevenção, que precisam ser reforçadas.

P005 - **EXPOSIÇÃO AO ASBESTO EM RESIDÊNCIAS COBERTAS COM TELHAS DE CIMENTO-AMIANTO.**

LARA MARIS NÁPOLIS[1]; LUIZ EDUARDO NERY[1]; ERICSON BAGATIN[2]; JOSE ALBERTO NEDER[1]; SATOSHI KITAMURA[2]; MARIO TERRA-FILHO[3]

1.UNIVERSIDADE FEDERAL DE SÃO PAULO, SAO PAULO, SP, BRASIL; 2.UNIVERSIDADE ESTADUAL DE CAMPINAS, CAMPINAS, SP, BRASIL; 3.UNIVERSIDADE DE SÃO PAULO, SÃO PAULO, SP, BRASIL.

Introdução: O risco da exposição ambiental domiciliar ao asbesto em casas cobertas com telhas de cimento-amianto de grandes centros urbanos é desconhecido em nosso meio. OBJETIVO: Desta forma, este estudo objetivou a quantificação da possível exposição intradomiciliar ao asbesto, em residências com cobertura de cimento-amianto, sem forro (CCA), construídas mais de 15 anos, em cinco capitais brasileiras. Secundariamente, foram realizadas medidas no meio ambiente fora das casas, como um índice de exposição de fundo (áreas externas vizinhas e remotas). MÉTODO: Todas as amostras foram analisadas de acordo com *International Standard ISO 10312, 1995*, usando Microscopia Eletrônica de Transmissão (TEM) pela *Chatfield Technical Consulting Limited* – Canadá e pelo Laboratório de Microscopia Eletrônica do Instituto de Física da USP. RESULTADOS: As casas amostradas foram cobertas com CCA por período > 20 anos (31/35 – 88,5%) e o nível de deterioração foi considerado subjetivamente como moderado a avançado (28/35 – 80%). A análise das amostras por TEM encontrou apenas 1 fibra de crisotila e" 5µm (com potencial patogênico) em uma das 35 residências (0,00083fb/ml). A análise de áreas externas vizinhas ou remotas mostrou concentrações de fibra de asbesto similares a outros centros urbanos em todo mundo (0,00042 a 0,00084fb/ml). CONCLUSÃO: Estes dados indicam que a exposição ao asbesto dentro das casas com CCA é similar à exposição ambiental em áreas urbanas. Financiado por: CNPq/MCT; FUNAPE (GO) e IBC.

P006 - **PNEUMONIA LIPOÍDICA EM PACIENTE FRENTISTA**

GLADIS ISABEL YAMPARA GUARACHI; RODRIGO MEDEIROS LANZONI; VALÉRIA BARBOSA MOREIRA; ANGELA S. FERREIRA; SELMA MARIA A. SIAS; CRISTOVÃO CLEMENTE RODRIGUES; NICOLAU PEDRO MONTEIRO; GRAÇA HELENA MAIA DO CANTO TEIXEIRA

HOSPITAL UNIVERSITÁRIO ANTÔNIO PEDRO-UFF, NITEROI, RJ, BRASIL.

Introdução: A pneumonia lipoídica exógena (PLE) é uma inflamção intersticial aguda ou crônica, resultante da inalação ou aspiração de óleos de origem animal, vegetal e mineral. Sua ocorrência em adultos é infrequente, ocorrendo principalmente em acidentes ocupacionais. OBJETIVO: Relatar um caso de PLE por aspiração crônica de gasolina em um paciente frentista. RELATO DE CASO: Homem de 41 anos, frentista há 14 anos (relavata que frequentemente sugava gasolina durante o trabalho). Há um ano iniciou quadro insidioso de tosse seca e dor incaracterística em terço inferior do hemitórax esquerdo, com piora progressiva. Negava febre e perda ponderal. Procurou atendimento médico e ficou internado 15 dias para tratamento de pneumonia comunitária. Como não houve melhora, fez tratamento empírico para tuberculose (TB) pulmonar, também sem resposta. Encaminhado ao ambulatório de pneumologia do Hospital Universitário Antônio Pedro com os mesmos sintomas, além de dispnéia aos grandes esforços. Sem história prévia de tabagismo e outras doenças. Ao exame físico, bom estado geral, afebril, com estertores crepitantes nas bases pulmonares e baqueteamento digital. Hemograma e bioquímica normais. PPD não reator. O radiograma de tórax revelou consolidações em ambas as bases pulmonares. A TCAR de tórax mostrou além das extensas consolidações não homogêneas nos segmentos posteriores de ambos os lobos inferiores, opacidades em vidro fosco, áreas de fibrose com traves parenquimatosas e bronquiectasias de tração. Espirometria com distúrbio ventilatótio restritivo moderado. O paciente foi submetido à broncofibroscopia flexível com lavado broncoalveolar. A citologia global revelou aumento da celularidade e a específica um aumento do percentural de linfócitos (40%). Pesquisa e cultura de BAAR no lavado foram negativas, assim como a pesquisa direta e cultura para fungos. Ex. citopatológico foi negativo para células neoplásicas, a coloração pelo Oil-red e Sudan foram fracamente positivas, não confirmando o diagnóstico de PLE. O paciente foi submetido a biópsia pulmonar a céu aberto. Ex. histopatológico revelou arquitetura pulmonar parcialmente preservada exibindo macrófagos xantomatosos contendo vacúolos claros intracitoplasmáticos ocupando luzes e septos alveolares. A coloração pelo Oil-red foi positiva confirmando a natureza lipídica dos vacúolos, compatível com PLE. Atualmente o paciente está em tratamento com lavagem pulmonar segmentar sequencial associado a corticoesteróide 40 mg/dia. CONCLUSÃO: A PLE crónica em adulto é uma condição incomum e o diagnóstico poder ser tardio, já que o quadro clínico e as alterações radiológicas podem mimetizar pneumonia bacteriana e TB. A história ocupacional é de extrema importância e deve ser sempre investigada nos casos de pneumonia e TB que não respondem ao tratamento convencional. Neste caso, o tratamento é o afastamento do paciente do trabalho, lavagem pulmonar total, lobar ou segmentar associada em alguns casos com corticoesteróides.

P007 - **PNEUMOPATIA POR METAL DURO: RELATO DE DOIS CASOS**

EVELISE LIMA; CAROLINA SALIM GONÇALVES FREITAS; MAURO CANZIAN; REGIANI CARVALHO OLIVEIRA; UBIRATAN DE PAULA SANTOS
INCOR-HC/FMUSP, SAO PAULO, SP, BRASIL.

Introdução: Pneumopatia por Metal duro é uma patologia rara descrita em 1968 por Liebow como Pneumonia intersticial idiopática de células gigantes. Sabe-se que a maioria é secundária a exposição a metais duros. É uma doença ocupacional causada, principalmente, por exposição à liga formada por tungstênio e cobalto presentes na indústria de ferramentas, ferramentarias e de corte e abrasão de metais. Os sintomas variam desde dispnéia e tosse seca a hipoxemia e perda ponderal, podendo levar ao óbito por insuficiência respiratória nos casos avançados. É uma doença que não depende tanto da carga de exposição, como na silicose ou asbestose, por envolver provável mecanismo imunomediado, e que em fases precoces pode responder ao tratamento. Importante razão para o diagnóstico precoce. Os exames de imagem são pouco específicos e o diagnóstico definitivo é feito por biópsia pulmonar, embora achados clássicos possam sugerir a doença. Na broncoscopia o lavado pode mostrar grande quantidade de células gigantes multinucleadas com relação de linfócitos CD4/CD8 menor que um. A análise do tecido pulmonar pode evidenciar a presença de células gigantes multinucleadas na luz alveolar e no interstício e a espectrofotometria do tecido pulmonar pode mostrar o acúmulo desses metais.
Objetivo: Relatar caso de Pneumoconiose por metal duro, exemplificando os aspectos clínicos e diagnóstico dos pacientes portadores dessa patologia ainda pouco estudada. Métodos: Revisão dos prontuários de dois casos de Pneumoconiose por metal duro diagnosticados no ano de 2011 pela Pneumologia InCor/HC-FMUSP.
Resultados: Pacientes do sexo masculino, com 28 e 41 anos, previamente hígidos e empregados como operadores de retífica em empresa metalúrgica evoluíram com dispnéia progressiva e tosse seca por um ano. Apresentavam distúrbio restritivo com diminuição da difusão do CO à prova de função pulmonar e opacidades difusas em vidro fosco à TCAR de tórax. Realizada biópsia pulmonar a céu aberto e análise do lavado bronco-alveolar (LBA). Nos dois casos o LBA apresentava padrão inflamatório e discreta à moderada quantidade de células gigantes multinucleadas. A biópsia continha infiltrado inflamatório e moderado a intenso componente descamativo, sendo que em um deles era representado por células gigantes multinucleadas. A determinação elementar quali-quantitativa do fragmento pulmonar pela metodologia de espectrofotometria de fluorescência de raios X por dispersão de energia (ED-XRF) mostrou nos dois casos alta concentração de tungstênio. Receberam doses imunossupressoras de corticóide e foram afastados da exposição, com regressão sintomática.
Conclusão: A Pneumoconiose pela exposição a metal duro é uma doença rara, de fisiopatologia pouco conhecida. Geralmente o diagnóstico é tardio, quando já há fibrose pulmonar e o tratamento é limitado. O conhecimento da patologia e o diagnóstico precoce são as maiores ferramentas para afastar o paciente da exposição e evitar danos maiores.

DOENÇAS INTERSTICIAIS PULMONARES

P008 - **AMILOIDOSE SISTÊMICA: COMPROMETIMENTO PULMONAR E RENAL**

ANGÉLICA TAVARES PONTELLO NEVES[1]; CAMILA FARNESE REZENDE[1]; EVELINE MARIA DE MELO VIEIRA[1]; JÚLIA FARIA CAMPOS[2]; RICARDO DE AMORIM CORRÊA[1]; BRUNO HORTA ANDRADE[1]
1.HOSPITAL DAS CLÍNICAS - UNIVERSIDADE FEDERAL DE MINAS GERAIS, BELO HORIZONTE, MG, BRASIL; 2.HOSPITAL MUNICIPAL ODILON BEHRENS, BELO HORIZONTE, MG, BRASIL.

Introdução: Amiloidose sistêmica(AS) é uma complicação rara de gamopatia monoclonal de significado indeterminado(MGUS).
Relato De Caso: MIC, 60 anos, sexo feminino, portadora de MGUS, admitida no Hospital das Clínicas-UFMG com dispnéia progressiva CFIII há 1 ano, além de tosse seca e edema de membros inferiores. Ao exame físico: FR: 24irpm , SatO2 89% em repouso, ausência de baqueteamento digital, à ausculta pulmonar com crepitações teleinspiratórias difusas bilaterais. Presença de edema simétrico de membros inferiores sem outros sinais de insuficiência cardíaca direita. Diagnóstico prévio de MGUS através do mielograma (5% de plasmócitos), eletroforese de proteínas (pico monoclonal IgG) e ausência de lesão óssea, anemia, hipercalcemia ou insuficiência renal. Propedêutica realizada na internação evidenciou: G(A-a)O2: 31; proteinúria 24 h de 3,51g e albumina 2,3g/dl, configurando síndrome nefrótica, mas com função renal normal. ECOTT: FEVE 0,65 PSAP 37mmHg com aumento de câmaras direitas. AngioTC de tórax: ausência de trombos arteriais, presença de opacidade em vidro fosco difusa simétrica e focos de consolidação em regiões subpleurais. Espirometria apresentava DVR moderado e o teste de caminhada,dessaturação de 16%. Realizou fibrobroncoscopia com LBA e biópsia transbrônquica, sendo o único achado a coloração vermelho congo positiva com birrefringência verde-maçã à luz polarizada. Diagnosticado amiloidose sistêmica com acometimento pulmonar e renal . Atualmente encontra-se em acompanhamento ambulatorial e tratamento com ciclofosfamida, talidomida e dexametasona.
DISCUSSÃO: A forma sistêmica da amiloidose pode cursar com doença difusa do parênquima e acometimento vascular pulmonar, achados que conferem pior prognóstico. Como não há manifestação radiológica patognomônica da amiloidose, o diagnóstico definitivo requer a confirmação por biópsia através da visualização das fibrilas amilóides com aspecto característico a microscopia eletrônica e pela habilidade de se ligarem ao vermelho congo causando birrefringência à luz polarizada. O acometimento pulmonar da AS é incomum e subdiagnosticado. Deve-se considerar essa possiblidade diante do achado de vidro fosco à TC de tórax, sendo importante diagnóstico diferencial com pneumonia de hipersensibilidade e colagenoses.

P009 - **ARTRITE REUMATÓIDE E NODULOSE POR LEFLUNOMIDA**

ANGELO XEREZ CEPÊDA FONSECA; KENIA SCHULTZ; MANUELA BRISOT FELISBINO; FLAVIO GNECCO LASTEBASSE; RENATA MARQUES; MARIA CECÍLIA CATTAI ANAUATE; MARIA INÊS BUENO DE ANDRÉ VALERY; CARLOS ALBERTO C. PEREIRA
HSPE, SÃO PAULO, SP, BRASIL.

Feminino, 63 anos. Portadora de diabetes mellitus, síndrome do túnel do carpo e artrite reumatóide há 11 anos. Em uso: Leflunomida 20mg/d (início abril/2007) e deflazacort. Encaminhada para investigação de nódulos pulmonares em achados incidentais em Fev/2010. Assintomática respiratória. Exame físico: BEG, hipocorada +/4+, AP: sem alterações, FR: 15 irpm, SapO2 = 97% AA e repouso. AC: RCR, 2T, FC: 66 bpm, PA: 120x80 mmHg. Abdome: inocente. Panturrilhas livres, sem edemas e ausência do pé esquerdo e do 4º quirodáctilo direito. CT de tórax (Março/2010): nódulos pulmonares nos lobos inferiores, alguns escavados e com tênue halo em vidro fosco associado. CT de tórax (Set/2010) revelou aumento dos nódulos pulmonares em lobo inferiores, com surgimento de micronódulos em árvore de brotamento em lobo inferior esquerdo. Biópsia transbrônquica e core- lesão nodular circundada por parede fibrótica apresentando histiócitos em paliçada e infiltrado inflamatório contendo linfócitos e plasmócitos e centro necrótico com focos de calcificações distróficas; ausência de infecção, granuloma, vasculite ou malignidade. PCR para Micobacterium tuberculosis negativo. Optado pela suspensão da leflunomida. Controle tomográfico em 06 meses: regressão micronódulos e estabilização dos outros nódulos. Discussão: Os nódulos reumatológicos são raros e, quando comprometem o pulmão, geralmente são múltiplos, escavados com centro necrótico, de 1 a 2 cm de diâmetro, subpleurais, podendo até envolver a pleura. Já é conhecido o efeito do methotrexate, azatioprina, etanecerpte e ciclosporina no papel de aumentar os nódulos reumatológicos em sítios específicos. No entanto, a leflunomida, inibidora da enzima de síntese da pirimidina que ativa linfócitos, vem sendo descrita como estimulante do desenvolvimento de múltiplos nódulos pulmonares e doença intersticial pulmonar grave. Logo, a detecção precoce desses efeitos secundários e a mudança de terapia, se necessário, devem ser avaliados rotineiramente.

P010 - **BRONQUIOLITE ASPIRATIVA DIFUSA**

ANGELO XEREZ CEPÊDA FONSECA; KENIA SCHULTZ; MANUELA BRISOT FELISBINO; MARIANA SILVA LIMA; SILVIA CARLA SOUSA RODRIGUES; ESTER NEI APARECIDA MARTINS COLETTA; MARIA RAQUEL SOARES; CARLOS ALBERTO C. PEREIRA
HSPE, SÃO PAULO, SP, BRASIL.

Paciente feminina, 64 anos, ex-tabagista (20m/a), com queixa de tosse produtiva (expectoração clara e abundante) há 2 anos e pior há 2 meses. Outras queixas: dispnéia progressiva, chiado ocasional, febre vespertina intermitente, emagrecimento importante (± 30kgs/2 anos) e engasgos frequentes no último ano. Negava exposição. Há 10 anos teve diagnóstico de colesteatoma de ouvido direito (volumosa lesão expansiva acometendo osso temporal D, base do crânio e invasão do conduto auditivo interno). Exame Físico: Estertores finos bibasais, FR: 24irpm, SpO2 (aa): 96 %, sem baqueteamento digital. Restante dentro da normalidade. Investigação reumatológica negativa. Espirometria: CVF: 1,69 L (61%); VEF1: 1,30L (59%); VEF1/CVF: 77% e TCAM6: 480 metros, 86% da FC máxima e SpO2 inicial=97% e final=89%. TCAR: nódulos centrolobulares, associados a padrão de árvore em brotamento, de distribuição difusa e com predomínio em lobos inferiores. Nasofaringolaringoscopia: paralisia de prega vocal à direita e de hemilíngua direita. Videodeglutograma: disfagia orofaríngea grave. Manometria: aperistalse intermitente do corpo esofágico, hipocontratilidade faríngea e incoordenação faringoesofágica. REED: Regurgitação compatível com aspiração. Cultura de escarro para BK negativa. Biópsia transbrônquica: Bronquiolite obliterante/ pneumonia em organização (BOOP). Pela impossibilidade de cirurgia do colesteatoma e gravidade do quadro pulmonar, optou-se pela realização de gastrostomia definitiva. Paciente apresentou melhora clínica e funcional expressiva do quadro após procedimento, o que reforçou o diagnóstico de bronquiolite aspirativa difusa com BOOP (secundária à aspiração) na biópsia transbrônquica. Discussão: Nódulos centrolobulares com padrão de árvore em brotamento são indicativos em geral de bronquiolites. O padrão de árvore em brotamento é reconhecido como uma manifestação na TCAR de diversas entidades, tais como infecções (bacterianas, fúngicas, virais, parasitárias), doenças congênitas (fibrose cística, síndrome de Kartagener), afecções idiopáticas (bronquiolite obliterante, panbronquiolite), aspiração ou inalação de substâncias estranhas, anomalias imunológicas, doenças do tecido conjuntivo e doença pulmonar vascular periférica (embolia pulmonar neoplásica). Pacientes com doenças neurológicas e doenças esofagianas têm com freqüência episódios de aspiração oculta recorrente. Os achados anatomopatológicos incluem processo granulomatoso ou pneumonia em organização com reação de corpo estranho a material vegetal parcialmente digerido. Embora o risco de aspiração seja evidente em muitos casos, há também relato de casos biopsiados de bronquiolite aspirativa em pacientes apenas com DRGE. No presente caso, a clínica de aspiração estava bem documentada em todos os exames. Portanto, a biópsia transbrônquica, associada a achados clínicos compatíveis, foi considerada suficiente para o diagnóstico de BOOP por aspiração ou Bronquiolite Aspirativa Difusa.

P011 - **CISTOS PULMONARES COMO ACHADO TOMOGRÁFICO NA BRONQUIOLITE CONSTRITIVA: RELATO DE CASO**

OLIVIA MEIRA DIAS; ANDRE NATHAN COSTA; LETICIA BARBOSA KAWANO-DOURADO; ALEXANDRE DE MELO KAWASSAKI; BRUNO GUEDES BALDI; SUZANA PINHEIRO PIMENTA; RONALDO ADIB KAIRALLA; CARLOS RR CARVALHO
INSTITUTO DO CORAÇÃO (INCOR), SAO PAULO, SP, BRASIL.

História da doença atual e pregressa: Paciente feminina, 49 anos, encaminhada com diagnóstico de linfangioleiomiomatose e história de dispnéia e sibilância desde a infância. Sem queixas gastrintestinais ou sintomas compatíveis com doença do colágeno, negava exposição a mofo, pássaros, tabagismo, drogas ilícitas, internação por insuficiência respiratória na infância ou outros antecedentes patológicos relevantes. Exame físico: ausculta pulmonar diminuída globalmente, saturação periférica de oxigênio normal. Exames complementares: prova de função pulmonar evidenciava distúrbio ventilatório obstrutivo moderado, aprisionamento aéreo e difusão de monóxido de carbono normal. Tomografia de alta resolução do tórax demonstrava múltiplos cistos de paredes finas, distribuídos por todos os campos pulmonares, principalmente ao longo do feixe peribroncovascular e região subpleural. Histologicamente observou-se espaços aéreos hiperinsuflados com focos de rotura e enfisema, bronquíolos de parede espessada por fibrose e leve infiltrado linfocitário e eosinofílico. Diagnóstico: Bronquiolite constritiva. Discussão: A bronquiolite constritiva é uma doença das pequenas vias aéreas, onde ocorre inflamação nos bronquíolos terminais, respiratórios e estruturas contíguas, resultando posteriormente em fibrose e estreitamento de seus lúmens. Os principais fatores etiológicos são infecções virais prévias do trato respiratório inferior, exposições a gases, doenças do colágeno, doenças inflamatórias intestinais e reação adversa ao transplante de pulmão ou medula óssea. O padrão tomográfico habitual consiste em micronódulos centrolobulares, opacidades em vidro fosco, bronquiectasias e atenuação em mosaico decorrente de aprisionamento aéreo. A formação de cistos em várias doenças pulmonares é atribuída à obstrução bronquiolar, aprisionamento aéreo por mecanismo valvular, rotura dos espaços aéreos e hiperinsuflação. Segundo nosso conhecimento, este é o primeiro caso descrito de cistos pulmonares na bronquiolite constritiva.

P012 - **DIAGNÓSTICO DE LINFOMA NÃO HODGKIN EM PACIENTE PORTADORA DE SARCOIDOSE**

BEATRIZ DALCOLMO DE ALMEIDA LEÃO; JOSE ANTONIO DOS SANTOS FREIRE; MAKOTO SAITO; VERA LUCIA DA GAMA E SILVA VOLPE; ADA MARIA DOURADO; NELSON MORRONE; RITA DE CASSIA TEIXEIRA GARCIA LOPES MORRONE
HOSPITAL DO SERVIDOR PÚBLICO MUNICIPAL, SÃO PAULO, SP, BRASIL.

Introdução: A Sarcoidose é uma doença granulomatosa sistêmica que afeta primariamente os pulmões e o sistema linfático, ainda de causa indefinida. Tem critérios específicos para o diagnóstico, e já foi comprovada em diversos artigos na literatura a sua íntima relação com alguns tipos de neoplasias malignas, como câncer de pulmão, do rim, da pele, leucemia e linfoma, dentre outros. Além de proporcionar um estado inflamatório crônico, que aumenta as interleucina e citocinas circulantes, a Sarcoidose também altera a regulação da imunidade humoral (mediada por Th1) e é sabido que o LNH é uma doença caracterizada pela desregulação da imunidade, por isso, a forte associação entre LNH e Sarcoidose, o que em alguns trabalhos pode chegar a um aumento de risco em 52%.
Objetivos: Relato de caso de um paciente do sexo feminino, 49 anos, com diagnóstico de sarcoidose há 15 anos feita em alteração cutânea em topografia de cicatriz de cesariana, em acompanhamento regular com o serviço de pneumologia, estável do ponto de vista clínico. Há 1 ano, após quadro agudo de dor lombar importante foi feito diagnóstico de Linfoma Não Hodgkin (tipo células B extranodal), por meio de biópsia de coluna lombar, sendo considerado aquele foco metastático, classificando a doença em avançada (Estágio IV).
Métodos: Consulta médica de acompanhamento, análise de prontuário médico, exames de imagem e anátomo-patológico.
Resultados: A paciente foi submetida a tratamento radioterápico (fim em Nov/10) e quimioterápico (QT) (fim em Mar/11). Realizou Pet-CT em Março 2011 após a QT que evidenciou captação em L2-L3, além de captação em região pleuro-pulmonar à direita. Após alta da QT houve piora clínica importante, apresentando dispnéia aos pequenos esforços, tosse pouco produtiva, astenia e febre. Foi admitida no HSPM em Jul/11 com o quadro descrito acima além de abscesso em região axilar direita, que respondeu bem a antibioticoterapia. Durante toda a internação permaneceu em bom estado geral sem apresentar indício de síndrome consumptiva. Realizada CT de Tórax que evidenciou piora do padrão radiológico com o surgimento de múltiplos nódulos periféricos, principalmente próximo as cisuras, fato que não era observado na CT tórax de Março 2011. Recebeu alta com resolução parcial do abscesso axilar, melhora clínica considerável e afebril, entretanto ainda estava mais dispnéica do que o habitual.
Conclusão: Como a paciente apresentou comprometimento clínico e radiológico importante foi encaminhada para a realização de biópsia transbrônquica por broncoscopia, para melhor elucidação diagnóstica e esclarecimento se a deterioração foi causada pela piora da Sarcoidose ou do LNH. Ela segue em acompanhamento ambulatorial aguardando resultado da biópsia transbrônquica para melhor manejo clinico do caso.

P013 - **DIAGNÓSTICO DIFERENCIAL DE ASMA: RELATO DE UM CASO DE BRONQUIOLITE FOLICULAR**

REGINA CÉLIA TIBANA; FLÁVIO FERLIN ARBEX; CLÁUDIA DE CÁSSIA TANOUE HASEGAWA; ANARÉGIA DE PONTES FERREIRA; KARIN STORRER; LILIAN TIEMI KURANISHI; CÉLIA MALLART LLARGES; CARLOS ALBERTO C. PEREIRA
UNIFESP, SAO PAULO, SP, BRASIL.

Feminino, 29 anos, procurou pronto-atendimento da pneumologia com dispnéia progressiva, atualmente aos mínimos esforços, crises de sibilância e tosse seca há 2 anos. Estava em tratamento para asma com corticóide inalatório em dose alta, sem melhora do quadro, mantendo crises diárias.
Exame físico com SpO2 98%, sem dessaturação ao exercício, sibilos esparsos à ausculta pulmonar.
Exames complementares: fator antinuclear (FAN) padrão homogêneo 1:320, tomografia de tórax com múltiplos nódulos centrolobulares bem definidos alguns com aspecto de "árvore em brotamento", associados a espessamento das paredes brônquicas e obliteração de alguns brônquios segmentares e subsegmentares acometendo todos os lobos pulmonares, predominando nos lobos inferiores, notadamente à esquerda. Espirometria com capacidade vital forçada (CVF) 3,24 L (102%), volume expiratório forçado no primeiro segundo (VEF1) 1,63 L (58%), VEF1/CVF 0,5; valores pós-broncodilatador: CVF 3,96 L (125%), VEF1 2,2 L (79%), caracterizando distúrbio ventilatório obstrutivo moderado com resposta ao broncodilatador.
Realizada biópsia pulmonar cirúrgica após resultado inconclusivo de biópsia transbrônquica, com achado de bronquiolite folicular.
Diagnóstico: Bronquiolite folicular.
Discussão: Bronquiolite folicular é uma doença incomum que cursa com folículos linfóides hiperplásicos com centros germinativos reativos distribuídos ao longo dos feixes bronco-vasculares. Pode ocorrer como achado secundário em uma variedade de doenças pulmonares. Quando ocorre isoladamente, é uma forma de hiperplasia linfóide primária centrada em vias aéreas que é frequentemente associada com doenças sistêmicas como colagenoses (especialmente síndrome de Sjogren e artrite reumatóide) ou síndromes de imunodeficiência (HIV ou imunodeficiência comum variável).
Apresenta-se clinicamente com sintomas respiratórios inespecíficos, tais como dispnéia, tosse e sibilância. Ao exame físico pode-se encontrar hiperinsuflação, sibilos, estertores e eventualmente grasnidos. Devido à baixa contribuição bronquiolar para a resistência total das vias aéreas, haverá repercussão funcional quando a maioria dos bronquíolos são afetados, resultando em distúrbio ventilatório obstrutivo. Pode haver ou não resposta significativa após broncodilatador, refletindo o aumento da musculatura lisa bronquiolar e o envolvimento longitudinal com comprometimento das vias aéreas maiores. Na tomografia de tórax de alta resolução, nódulos centro-lobulares, áreas de aprisionamento de ar e de vidro fosco são frequentes. Por vezes a diferenciação de asma com componente de obstrução fixa pode ser de difícil diferenciação. A ausência de resposta a curso de corticosteróide e aprisionamento de ar extenso à expiração devem levar à consideração de biópsia pulmonar.

P014 - **DOENÇA PULMONAR AGUDA FEBRIL E ACNE**

KENIA SCHULTZ; ANGELO XEREZ CEPÊDA FONSECA; MANUELA BRISOT FELISBINO; MARIANA SILVA LIMA; SILVIA CARLA SOUSA RODRIGUES; RICARDO MILINAVICIUS; MARIA RAQUEL SOARES; CARLOS ALBERTO C. PEREIRA
HSPE, SÃO PAULO, SP, BRASIL.

Relato do Caso: Paciente feminina, 30 anos, atendida no pronto socorro com dispnéia aos médios esforços há 5 dias e piora nas últimas 24 horas. Queixava-se de febre, tosse seca e dor torácica ventilatório-dependente. Previamente hígida e não tabagista. Negava exposição ambiental, uso de drogas ilícitas e viagens recentes. Em uso de anticoncepcional e fórmula para tratamento de acne. Exame físico: Febril; taquipneica, roncos difusos e crepitações bibasais à ausculta pulmonar, FR:32ipm, SpO2(aa):88%. Restante sem maiores alterações. Hemograma dentro da normalidade; PCR:14,8mg/dl; Gasometria arterial(aa): pH:7,43/ PaCO2:29mmHg/ PaO2:60mmHg/ HCO3:21mmol/l e SO2:90%; uréia:11mg/dl, creatinina:0,6mg/dl, Na:142mEq/l, K:4,5mEq/l, DHL:164U/l; proteínas totais:6,9g/dl. Tomografia de tórax: infiltrado pulmonar difuso e derrame pleural bilateral. Iniciado tratamento para pneumonia e puncionado líquido pleural (Exsudato: amarelo citrino, pH:7,4, glicose:110 mg/d, proteínas:2,4 g/dl, DHL:250 U/l, ADA:9,7U, citologia oncótica negativa e predomínio 76% de linfomononuclear). Broncoscopia para LBA descartou outras possibilidades infecciosas e não infecciosas, como vírus, fungos, Pneumocystis jirovecii, tuberculose, Legionella SP e outros patógenos não usuais. Não evidenciado células neoplásicas e a contagem diferencial foi de: eosinófilos:38%; macrófagos:49% e neutrófilos:23%. Diante da eosinofilia no LBA e das culturas negativas, foi solicitada a composição da fórmula para o tratamento da acne. Foi então constatado presença de minociclina, um tipo de tetraciclina que tem sido associada a efeitos adversos pulmonares, como BOOP e infiltrado pulmonar com eosinofilia. Durante a internação, paciente recebeu antibioticoterapia e ventilação não invasiva, sendo interrompido o uso da medicação descrita acima. Foi mantida em observação, constatando-se resolução das lesões pulmonares em 15 dias. Discussão: O LBA obtido de indivíduos adultos saudáveis e não fumantes contém apenas pequenas porcentagens de neutrófilos, linfócitos e outras células inflamatórias, com predomínio de macrófagos alveolares (80-90%). Assim, a citologia diferencial com predomínio eosinofílico sugere pneumonia eosinofílica, neste caso induzida pela minociclina, cujo mecanismo é pouco conhecido. Presumivelmente, a minociclina ou seus derivados unidos a proteínas são exibidos na membrana dos macrófagos e reconhecidos pelos linfócitos T citotóxicos, desencadeando a reação. Reação do tipo I parece também estar envolvida, pela elevação da IgE. Existem diversos casos de pneumonite por minociclina confirmados com re-teste positivo, mas isto não é necessário para o diagnóstico. Em quase todos os casos relatados, corticosteróides foram usados no tratamento, embora apenas a retirada da droga possa ser suficiente.

P015 - **ESCLEROSE SISTÊMICA E EXPOSIÇÃO À SÍLICA: SÍNDROME DE ERASMUS – RELATO DE CASO**

REGINA CÉLIA TIBANA; FLÁVIO FERLIN ARBEX; JOSE ROBERTO MEGDA FILHO; MARIAH PRATA SOLDI PASSOS; KARIN STORRER; LILIAN TIEMI KURANISHI; CÉLIA MALLART LLARGES; CARLOS ALBERTO C. PEREIRA
UNIFESP, SAO PAULO, SP, BRASIL.

Masculino, 58 anos, natural de João Pessoa-PB, procedente de São Paulo-SP, aposentado há 12 anos, procurou o Hospital São Paulo com dispnéia aos esforços, progressiva até mínimos esforços, há 8 anos. Associado ao quadro relatava fenômeno de Raynaud (FRy), disfagia de condução e sintomas de refluxo gastro-esofágico, perda ponderal de 9 Kg e dor articular em mãos e punhos. Antecedente de exposição à sílica por 18 anos devido ao uso de esmeril.

Ao exame físico, apresentava-se emagrecido (IMC=18 kg/m2), taquipneico (fR=28 ivm), sem uso de musculatura acessória, SpO2 95%, com telangiectasias em face, espessamento cutâneo distal, esclerodactilia e baqueteamento digital. À ausculta pulmonar, estertores crepitantes em velcro. Realizado teste do degrau de três minutos, com SpO2 inicial de 95% e final de 89%.

Exames complementares: VHS 96 mm, FAN positivo 1:1280 com padrão nuclear centromérico e pontilhado grosso, anticorpo anti-RNP positivo. Tomografia de tórax com sinais de fibrose pulmonar caracterizada por opacidades reticulares irregulares com distorção arquitetural, bronquioloectasias de tração e cistos de faveolamento difusos, mais evidentes nos lobos inferiores; pequenos nódulos pulmonares não calcificados bilaterais, de aspecto inespecífico. Esofagograma com esôfago tópico, de calibre aumentado e hipotônico, com esvaziamento lentificado. À espirometria, com capacidade vital foçada (CVF) de 2,58 L (68%), volume expiratório forçado no primeiro segundo (VEF1) de 2,36 L (75%), VEF1/CVF 0,91, capacidade pulmonar total de 3,87 L (59%), caracterizando distúrbio ventilatório restritivo moderado.

Diagnóstico: Esclerose sistêmica forma limitada relacionada à exposição à sílica: síndrome de Erasmus.

Evolução: iniciado nifedipina para o FRy, prednisona 20 mg e pulsoterapia com ciclofosfamida. Segue em acompanhamento no ambulatório de doenças intersticiais.

Discussão: A prevalência de doenças do tecido conectivo em pacientes com exposição à sílica é maior que na população geral, podendo chegar até vinte e quatro vezes em pacientes com silicose.

Os efeitos desta exposição não são completamente entendidos. A formação de complexos imunes, anticorpos antinucleares e dano celular ocorre após exposição à sílica, que age como imunoadjuvante. Quando fagocitada pelos macrófagos, causaria a liberação de mediadores inflamatórios com ativação de mais células e produção de metaloproteinases envolvidas no remodelamento da matriz extracelular. Nos pacientes que desenvolvem síndrome esclero-like, as características clínicas, imunológicas e sorológicas são indistinguíveis da forma idiopática, embora este grupo tenha mais envolvimento pulmonar.

Deve-se considerar a doença do tecido conectivo como uma complicação em pacientes com silicose e a exposição à sílica como fator de risco para doença do colágeno, particularmente quando paciente do sexo masculino e com idade mais avançada.

P016 - **FIBROSE PULMONAR SECUNDÁRIA AO USO DE BLEOMICINA**

POLLIANA REGINA DANTAS DELPHINO; JOSE ANTONIO DOS SANTOS FREIRE; MAKOTO SAITO; VERA LUCIA DA GAMA E SILVA VOLPE; RITA DE CASSIA TEIXEIRA GARCIA LOPES MORRONE; ADA MARIA DOURADO; NELSON MORRONE
HSPM, SÃO PAULO, SP, BRASIL.

Introdução: Bleomicina é um antibiótico quimioterápico utilizado no tratamento de diversos tipos de cânceres, como os de esôfago, cabeça e pescoço, células germinativas, linfomas, entre outros. A maior limitação para o uso da bleomicina é seu potencial para indução de toxicidade pulmonar, que pode ocorrer em até 46% dos pacientes tratados com a droga.

Descrição do caso: Sexo feminino, 54 anos, com diagnóstico de Linfoma de Hodgkin, subtipo esclerose nodular, Estadio Clínico IIIA. Submetida a regime quimioterápico com ABVD (doxorrubicina, bleomicina, vimblastina e dacarbazina) por 6 ciclos, sem indicação de radioterapia adjuvante. Ao final do sexto ciclo, após dose cumulativa de bleomicina igual a 216mg, apresentou quadro de tosse seca, sem febre, e dispnéia progressiva (escala de Borg 5). Sem antecedentes de pneumopatia.

Exame físico, paciente taquidispnéica, acianótica, descorada, SpO2: 78%. Ausculta pulmonar, murmúrio vesicular rude, com estertores creptantes em velcro. Realizado tomografia de tórax que evidenciou infiltrado reticular e áreas de atenuação em vidro fosco, compatíveis com fibrose pulmonar. Exame realizado previamente à quimioterapia era normal.

Iniciado pulsoterapia com metilprednisolona, 1g/semana. Submetida até o momento, a treze ciclos. Apresentou melhora radiológica e clínica, com ganho de aproximadamente 300ml na capacidade vital, saturação periférica de oxigênio 96% e dispnéia apenas, aos moderados esforços (escala de Borg 2).

Discussão: A bleomicina está associada a quatro tipos principais de toxicidade pulmonar: fibrose progressiva, pneumonite por hipersensibilidade, pneumonia organizada e síndrome da dor torácica aguda, que ocorre durante infusão rápida do fármaco

Administração de dose cumulativa superior a 450mg evidenciou aumento no risco de toxicidade. Outros fatores de risco relatados são idade avançada, oxigenioterapia, história de tabagismo, insuficiência renal, irradiação torácica e administração concomitante de cisplatina em altas doses.

Manifestações clínicas da toxicidade pulmonar incluem tosse seca, dispnéia, febre, taquipnéia, estertores, dor torácica e hipoxemia. Podem ocorrer durante a quimioterapia ou até, seis meses após o tratamento.

O mais importante é o reconhecimento precoce da pneumopatia e interrupção imediata do uso da droga. O único tratamento relatado é a corticoterapia (prednisona) em altas doses 40 a 60mg/dia, indicada em pacientes sintomáticos, sendo a resposta variável, dependendo do dano pulmonar. A pulsoterapia com metilprednisolona é relatada na literatura como opção em casos mais graves de pneumopatia. No caso em questão, optou-se por pulsoterapia semanal, com melhora funcional da paciente.

Conclusão: Fibrose pulmonar secundária ao uso de bleomicina é um efeito adverso grave e muitas vezes fatal. A identificação dos fatores de risco, juntamente aos sinais e sintomas iniciais da doença, diminuem a morbidade e mortalidade do uso da terapia.

P017 - **LINFANGIOLEIOMIOMATOSE-RELATO DE CASO**

SUZIANNE RUTH HOSANAH LIMA; PAULO ROBERTO ALBUQUERQUE; NATÁLIA MARTINS FALCÃO; THALITA OLIVEIRA TRINDADE; RODOLFO LIMA SILVA
UFRN, NATAL, RN, BRASIL.

Paciente C. A. M., 34 ANOS, sexo feminino, em 2001 apresentou quadro de dor abdominal de forte intensidade associado a náuseas sendo levada para o PS onde realizaram Ultrassom e Tomografia Abdominal que demonstraram a presença de Angiolipomas Renais. Foi suspeitada a possibilidade de a paciente ser portadora de Esclerose Tuberosa, sendo submetida a uma Tomografia Cranianaque revelou a presença de calcificações cerebrais, fazendo o diagnostico da doença. Em 2010, apresentou um quadro gripal acompanhado de tosse seca, dispnéia a médios esforços e precordialgia, sendo levada para o PS onde realizaram um Rx de tórax que demonstrou consolidações difusas e derrame pleural. Foi indicada uma toracocentese que levou ao diagnostico de quilotórax sendo retirado 2l de liquido. O derrame pleural se refez em poucos dias sendo necessária uma pleurodese posterior. A paciente ficou internada por 90 dias fazendo uso de antibioticoterapia de amplo espectro e sendo diagnosticada como portadora de linfangioleiomiomatose. Atualmente,encontra-se em uso de Sirolimo e com a doença controlada.

P018 - **PARACOCCIDIOIDOMICOSE COM ACOMETIMENTO MUCOSO E PULMONAR, MIMETIZANDO CARCINOMA ESPINOCELULAR DE LÁBIO E ANAL: RELATO DE CASO**

DAVID LOPES LIMA CAVALCANTI COELHO; OLIVIA MEIRA DIAS; ELIAS JOSE GONÇALVES; GUSTAVO FAIBISCHEW PRADO; FREDERICO LEON FERNANDES; CHRISTINA SHIANG; CARLOS RR CARVALHO; RONALDO ADIB KAIRALLA
INCOR FMUSP, SAO PAULO, SP, BRASIL.

História da doença atual e pregressa: Paciente masculino, 53 anos, encaminhado inicialmente para tratamento oncológico de carcinoma espinocelular (CEC) de lábio (estádio T3N0M0) e CEC anal, recém diagnosticados. Referia dispnéia há 2 anos (MRC 4) e tosse seca, sem melhora com uso de fluticasona, salmeterol e tiotrópio inalatórios. Há 6 meses havia iniciado oxigenioterapia domiciliar. Antecedentes: Ex-tabagista 40 anos/maço, parou há 6 meses. Antecedentes ocupacionais: trabalhou com processamento de algodão, fundição de ferro (carbureto) e cobre, e há quatro anos como pedreiro em usina de cana-de-açúcar. Exame físico: taquipnéia (FR=26), ausculta pulmonar com estertores crepitantes bilaterais, saturação periférica de oxigênio 81% em ar ambiente, 92% com cateter nasal 4l/min. Exames complementares: Radiografia de tórax: opacidades reticulares e micronódulos difusos. Tomografia de tórax de alta resolução: espessamento septal e do intersício peribroncovascular com formação de algumas cavidades, espessamento das paredes brônquicas, além de micronódulos centrolobulares e opacidades em vidro fosco. Em virtude da apresentação das alterações radiológicas associada a lesões mucosas, aventamos a possibilidade de paracoccidiodomicose. Lavado broncoalveolar e biópsia transbrônquica demonstraram presença de elementos fúngicos gemulantes, compatíveis com *Paracoccidioides brasiliensis*. Contra-imunoeletroforese para *P. brasiliensis* positiva (1/256). A revisão da biópsia da lesão oral e anal realizadas externamente também foi compatível com *P. brasiliensis* com focos de hiperplasia pseudoepiteliomatosa, além de foco microscópico de carcinoma basocelular de lábio com margens de ressecção livres. Diagnóstico: Paracoccidioidomicose com acometimento mucoso e pulmonar. Evolução: Após um mês do início de sulfametoxazol-trimetropim, houve importante melhora das lesões mucosas e da dispnéia. Discussão: A paracoccidioidomicose é considerada a infecção fúngica sistêmica mais prevalente no Brasil. O acometimento pulmonar está presente em 90% dos casos na forma crônica. Entre as alterações tomográficas encontradas no caso, o espessamento de interstício peribroncovascular e de septos interlobulares, além dos micronódulos centrolobulares, permitiram a suspeita diagnóstica. Cavitações e áreas de atenuação em vidro fosco são mais freqüentes em casos não tratados. O diagnóstico precoce reduz a instalação de doença avançada e evita sequelas, principalmente a fibrose pulmonar. O caso relatado demonstra a importância de elencar a paracoccidioidomicose entre os diagnósticos diferenciais de lesões mucosas. Neste caso, a hiperplasia pseudoepiteliomatosa presente em infecções granulomatosas pode confundir o diagnóstico com CEC. Além do atraso diagnóstico, ressaltamos que o paciente poderia ser tratado inadvertidamente com quimioterápicos, resultando em piora das lesões fúngicas e óbito.

P019 - **PNEUMONIA EM ORGANIZAÇÃO – ANÁLISE DE 145 CASOS**

MARIA RAQUEL SOARES[1]; ANGELO XEREZ CEPÊDA FONSECA[1]; LILIAN TIEMI KURANISHI[2]; ROBERTO RINCON GALVES JÚNIOR[2]; SILVIA CARLA SOUSA RODRIGUES[1]; RIMARCS GOMES FERREIRA[2]; ESTER NEI APARECIDA MARTINS COLETTA[1]; CARLOS ALBERTO C. PEREIRA[2]
1.HOSPITAL DO SERVIDOR PUBLICO ESTADUAL, SAO PAULO, SP, BRASIL; 2.UNIVERSIDADE FEDERAL DE SÃO PAULO, SÃO PAULO, SP, BRASIL.

Os objetivos da análise da presente série são descrever as causas mais freqüentes da pneumonia em organização (PO) em uma grande série de casos e comparar os achados na forma idiopática (POI) e secundária (POS).
Métodos: Levantamento retrospectivo de casos atendidos em três centros em São Paulo, com diagnóstico clínico-patológico. Dados obtidos através de fichas de atendimento padronizadas.
Resultados: Dos 145 casos, 87 (60%) tiveram diagnóstico por biópsia transbrônquica e 58 (40%) por biópsia cirúrgica. 82 eram do sexo feminino (57%). Eram tabagistas atuais 10% e pregressos 37%. A Md do tempo de história foi de quatro meses (de 0 a 78m). A x de idade foi de 58±15 anos (de 16-88 anos). Dispnéia (83%), tosse (59%), estertores (41%), emagrecimento (34%) , febre (28%), foram os achados mais comuns. Distúrbio restritivo foi encontrado em 47% e obstrutivo em 17%. Nas TCAR(s), consolidação foi observada em 61%, opacidades em vidro fosco em 52%, nódulos em 26% e fibrose em 25%. Foram tratados com corticosteróides(CS) 57% e com imunossupressores (com ou sem CS) 20%. Foram considerados POI 57 casos, e POS 88 casos. A POS foi decorrente de: Droga=27 (amiodarona 12, MTX 5, diversas 10), exposição a antígenos orgânicos=20, colagenoses=16 e aspiração=16. As únicas diferenças entre os grupos com e sem etiologia aparente foram febre, presente em 39% na POI e em 20% na POS (p=0,017) e presença de fibrose na TCAR: POI=6%, vs 25% na POS (p=0,05) .
Conclusões: A POS é mais freqüente que a POI, sendo o uso de drogas a causa mais freqüente da POS; Na POI a febre é mais freqüente e fibrose na TCAR rara.

P020 - **PNEUMONIA INTERSTICIAL AGUDA COMO MANIFESTAÇÃO INICIAL DE SÍNDROME ANTI-SINTETASE JO1 NEGATIVA**

ANDRE NATHAN COSTA; ANDRE APANAVICIUS; RAFAEL SILVA MUSOLINO; RONALDO ADIB KAIRALLA
NUCLEO AVANÇADO DE TORAX - HOSPITAL SIRIO LIBANES, SAO PAULO, SP, BRASIL.

Paciente MYTC, 75 anos, feminina, ex-tabagista 20 anos/maço há 20 anos, rim único, diabética tipo 2, com exposição prévia a mofo domiliciar, além de travesseiro de pena de ganso. Internação prévia quatro meses antes por insuficiência respiratória aguda hipoxêmica com necessidade de suporte ventilatório mecânico em outro serviço, com diagnóstico de pneumopatia intersticial sem causa definida. Apresentou melhora parcial após antibioticoterapia e corticoterapia em baixas doses, tendo alta ainda hipoxêmica para término de investigação ambulatorial. Evoluiu com novo quadro de dispnéia rapidamente progressiva sem sintomas infecciosos associados, sendo então internada em nosso serviço. À entrada, dispnéia aos pequenos esforços, taquipneica com estertores crepitantes bilaterais, Satp02 82% com cateter O2 l/min. PCR, pro-calcitonina e BNP normais. Radiografia de tórax com opacidades intersticiais difusas bilaterais, e tomografia computadorizada de tórax com áreas de consolidação, opacidades em vidro fosco e reticulares distribuídas difusa e bilateralmente, predominando nos campos médios e inferiores. Ecocardiograma transtorácico apenas com aumento do átrio esquerdo (48mm). Inicialmente recebeu antibióticos sem melhora, quando então recebido resultado de FAN + 1/320 pontilhado fino denso e aldolase 7,7 (limite superior normalidade), além de anti-Jo1 + triagem reagente e etapa confirmatória não reagente. Feita hipótese de acometimento pulmonar agudo pela síndrome anti-sintetase, e iniciado azatioprina 100mg/d e corticoterapia com 2 mg/kg de metilprednisolona, obtendo melhora clínica e radiológica progressiva. Solicitada pesquisa de outras anti-sintetases não anti-Jo1, que revelaram anticorpo anti-sintetase EJ positivo, confirmando o diagnóstico de síndrome anti-sintetase por ac EJ. O caso clínico apresentado ressalta a importância da pesquisa dos anticorpos anti-sintetase não antiJo1 quando da forte suspeita clínica de sindrome anti-sintetase, visto que a positividade desse teste (anti-Jo1) é de 20 a 30% nessa doença.

P021 - **PNEUMONIA INTERSTICIAL POR NITROFURANTOÍNA – CASO CONFIRMADO APÓS REEXPOSIÇÃO**

JOSÉ LEONIDAS ALVES JÚNIOR; MARIANA SPONHOLZ ARAUJO; DANIEL ANTUNES; OLIVIA MEIRA DIAS; LETICIA BARBOSA KAWANO-DOURADO; ALEXANDRE DE MELO KAWASSAKI; RONALDO ADIB KAIRALLA; CARLOS RR CARVALHO; ALBERTO CUKIER
UNIVERSIDADE DE SÃO PAULO, SAO PAULO, SP, BRASIL.

História da doença atual e pregressa: Paciente feminina, 89 anos, dispnéia e tosse seca há três meses. Antecedente de infecções urinárias de repetição, sem outras afecções ou exposições relevantes. Uso crônico de nitrofurantoína, esomeprazol, sinvastatina, ácido acetilsalicílico. Exame físico: Ausculta pulmonar apresentava murmúrio vesicular presente, com crepitações finas nas bases, SpO2 88%, freqüência respiratória de 28 irpm. Exames complementares: Radiografia de tórax mostrava infiltrados reticulonodulares com predomínio em bases, exames laboratoriais com aumento de marcadores inflamatórios. Tomografia de alta resolução do tórax revelou áreas de faveolamento predominante em bases e importante espessamento septal em ápices. Diagnóstico: Injúria pulmonar induzida pela nitrofurantoína. Evolução: A nitrofurantoina foi suspensa, sendo observada melhora substancial dos achados radiológicos. Após alguns meses, a paciente voltou a fazer uso inadvertido de nitrofurantoína, com nova piora clínica e tomográfica, remitidas após suspensão da droga. Discussão: Nitrofurantoina é um antibiótico com mecanismo de ação complexo, comumente utilizado na profilaxia de infecções urinárias de repetição. A incidência da pneumonite intersticial por nitrofurantoína é estimada em 1 caso para cada 10.000 cursos de tratamento, ocorrendo principalmente em mulheres idosas, devido ao maior uso de profilaxia para infecções do trato urinário. Clinicamente apresenta-se na forma aguda ou crônica, podendo evoluir com insuficiência respiratória grave ou fibrose pulmonar. Os padrões radiológicos são muito variados, normalmente sendo observados vidro fosco difuso, opacidades lineares subpleurais e consolidações. Derrame pleural pode ser visto nas fases agudas. Diferentes padrões histológicos foram descritos, como dano alveolar difuso, pneumonia em organização, pneumonia eosinofílica e fibrose pulmonar com faveolamento. O tratamento consiste na suspensão da nitrofurantoína, sendo a corticoterapia reservada para os casos mais graves. Normalmente o prognóstico é bom, embora fibrose pulmonar possa ocorrer nas reações crônicas.

P022 - **PNEUMONIA ORGANIZANTE SECUNDÁRIA A INFECÇÃO POR MICOBACTÉRIA EM PACIENTE IMUNOSSUPRIMIDA: RELATO DE CASO**

MARIANA SPONHOLZ ARAUJO; JOSÉ LEONIDAS ALVES JÚNIOR; OLIVIA MEIRA DIAS; ALEXANDRE DE MELO KAWASSAKI; LETICIA BARBOSA KAWANO-DOURADO; OZÉAS GALENO DA ROCHA NETO; CARLOS RR CARVALHO; RONALDO ADIB KAIRALLA
INSTITUTO DO CORAÇÃO (INCOR), SÃO PAULO, SP, BRASIL.

História da doença atual e pregressa: Paciente feminina, 64 anos, procurou emergência por dispnéia progressiva, náuseas, inapetência e febre vespertina há 1 mês, sem tosse ou expectoração. Tratada com antibioticoterapia, sem resposta adequada. Evoluiu com piora progressiva, sendo submetida à ventilação mecânica invasiva e biópsia pulmonar cirúrgica. Antecedentes: Artrite reumatóide (em uso de cloroquina e prednisona), hipotireoidismo, hipertensão arterial e ex-tabagista 20 anos/maço há 2 anos. Exame físico: Febril (38.7°C), taquidispneica e hipoxêmica (SpO2 70% em ar ambiente), ausculta pulmonar com estertores crepitantes bibasais. Exames complementares: Hemograma com discreta linfopenia (600), PCR:223 mg/L, FR positivo, demais autoanticorpos negativos, sorologias (HIV, hepatites) negativas. Tomografia de tórax de alta resolução: Espessamento dos septos interlobulares em base e ápice direitos, atenuação em mosaico nas bases e linfonodos mediastinais aumentados difusamente (até 1,5 cm). Histologicamente evidenciava-se intenso processo inflamatório agudo, com exsudação de fibrina intra-alveolar e múltiplos focos de tecido de granulação em organização, distribuídos difusamente pelo parênquima. Havia ainda presença de vários granulomas malformados com necrose central, por vezes coalescentes, onde foram identificados bacilos álcool-ácido resistentes. Diagnóstico: Pneumonia em organização secundária a infecção por micobactéria. Evolução: Após início de tratamento para tuberculose com esquema RIPE e uso de metilprednisolona 2mg/kg/dia, houve resolução completa das opacidades em vidro fosco, reversão da insuficiência respiratória e normalização da oximetria. Discussão: Infecções por micobactérias são prevalentes e geralmente apresentam curso insidioso, principalmente em imunodeprimidos. A imunidade do hospedeiro interfere na resposta celular à infecção, tendo sido descrita reação inflamatória intensa após início de terapia antirretroviral contra o vírus da imunodeficiência humana (HIV) em paciente com tuberculose. Histologicamente observa-se pneumonia em organização como parte da resposta imune à micobatéria. Relatamos caso clínico de paciente que apresentava imunodepressão pelo tratamento crônico da artrite reumatóide, evoluindo com reação inflamatória pulmonar intensa à micobactéria após suspensão das drogas imunossupressoras. A associação de pneumonia em organização e infecção pulmonar por micobactérias foi raramente descrita. Existe apenas um relato de caso descrevendo pneumonia em organização como resposta à tuberculose e a associação ocorreu em paciente HIV positivo.

P023 - **PNEUMOPATIA INTERSTICIAL POR DOENÇA DE REFLUXO GASTROESOFÁGICO**

ANA CAROLINE REINALDO DE OLIVEIRA; FERNANDO FERREIRA SANTOS; VIVIANNY ARAÚJO NASCIMENTO; TATIANA STRAVA CORRÊA; PRISCILLA SILVA ABRAHÃO; GABRIELA FERREIRA PADUANI; VIRGÍLIO COSTA FARNESE; THULIO MARQUEZ CUNHA
FACULDADE DE MEDICINA DA UNIVERSIDADE FEDERAL DE UBERLÂNDIA, UBERERLÂNDIA, MG, BRASIL.

Introdução: A Doença do Refluxo Gastroesofágico (DRGE) tem sido associada às doenças intersticiais, sobretudo à pneumonia intersticial usual. Há controvérsias sobre a relação de causa e efeito, porém se sabe que pneumopatias podem aumentar o refluxo devido a variações de gradientes pressóricos envolvendo o tórax e o abdome. Em contrapartida, a DRGE, devido às microaspirações, está associada à inflamação pulmonar crônica que pode progredir para fibrose intersticial.
Relato De Caso: Mulher de 59 anos, do lar, com história de pneumonia há 2 anos, tratada com levofloxacina. Apresentou recorrência do quadro clínico mensalmente, por 3 vezes, sem remissão após última antibioticoterapia. Manteve tosse produtiva com secreção brancacenta em pequena quantidade, dispnéia progressiva até o repouso, ortopnéia, dor infraescapular bilateral em queimação, exacerbada e/ou desencadeada pela tosse. Sem história de tabagismo ou exposição a outros agentes ambientais, exceto fogão a lenha. Apresentava HAS, hipotireoidismo, osteoartrose e fibromialgia. Ao exame, observaram-se crepitações pulmonares em terço inferior bilateral, com SpO2 de 95% em ar ambiente, com dessaturação até 89% após 1 minuto de Step. Evidência de distúrbio restritivo grave à espirometria. TC de tórax mostrando áreas de faveolamento em língula, lobo médio e segmetos basas de LLII bilateralmente. O material colhido por fibrobroncoscopia excluiu presença de BAAR e outras infecções. A EDA mostrou esofagite não erosiva no terço distal e a pHmetria confirmou refluxo gastroesofágico ácido tipo ortostático (3 refluxos supra esofágicos). Iniciado tratamento otimizado para DRGE, com a paciente apresentando melhora significativa dos sintomas.
Conclusão: O caso ilustra a provável associação entre DRGE e doença intersticial pulmonar fibrosante, sem comprovar qual entidade seria a causa ou o efeito, porém com sinais sugestivos de uma fibrose consequente às microaspirações por refluxos.

Referências:

1. PEREIRA, JCB. Revisão: Pneumopatias e doença de refluxo gastroesofágico. Rev. Portuguesa de pneumologia. Vol 15, N.5 (899-921), 2009.
2. LEE, J.S., COLLARD, H.R., RAGHU, G., SWEET, M.P., HAYS, S.R., CAMPOS, G.M., GOLDEM, J.A. JUNIOR, T.E.K. Does Chronic Microaspiration Cause Idiopathic Pulmonary Fibrosis? Americam Journal of Medicine. Vol 123, N.4(304–311), 2010.
3. MOREHEAD, R.S. Gastro-oesophageal reflux disease and non-asthma lung disease. European Respiratory Review. Vol 18, N.114 (233–243), 2009.
4. BANDEIRA, C.D., RUBIN, A.S., CARDOSO, P.F.G., MOREIRA, J.S., MACHADO, M.M. Prevalence of gastroesophageal reflux disease in patients with idiopathic pulmonary fibrosis. Jornal Brasileiro de Pneumologia.Vol.35 N. 12 (1182-1189), 2009.
5. FRANCA, D.P., GALLI, A., SELMI, C., FURLAN, R. Efficacy of medical therapy in a case of idiopathic pulmonary fibrosis due to gastroesophageal reflux disease. Internal Emergency Medicine. Vol.4 (535–537), 2009.

P024 - **PROTEINOSE ALVEOLAR: RECIDIVA APÓS 11 ANOS DE DOENÇA**

LUIS EDUARDO PRADO PFINGSTEN; LILIAN TIEMI KURANISHI; REGINA CÉLIA TIBANA; KARIN STORRER; ANARÉGIA DE PONTES FERREIRA; CÉLIA MALLART LLARGES; RIMARCS GOMES FERREIRA; CARLOS ALBERTO C. PEREIRA
UNIFESP/EPM, SÃO PAULO, SP, BRASIL.

História: Masculino, 40 anos, negro, pedreiro com diagnóstico de proteinose alveolar há 11 anos. Nessa época, evoluiu com criptococose sistêmica (pele/SNC/pulmão), sendo tratado com antifúngico e lavagem do pulmão esquerdo, com boa resposta terapêutica. Retorna ao ambulatório com queixa de dispneia aos esforços há 4 meses evoluindo com piora progressiva mais intensa há 20 dias (pequenos esforços), acompanhada de sibilância, tosse produtiva e febre. Procurou atendimento médico, onde foi diagnosticado pneumonia sendo medicado com levofloxacino. Entretanto, não apresentou melhora clínica, mantendo dispnéia aos pequenos esforços e hipoxemia ao repouso. Sendo assim, foi hospitalizado para compensação do quadro. Exame físico: BEG, corado, hidratado, eupneico ao repouso, acianótico. Ausculta pulmonar com estertores crepitantes bilaterais em campos médio e basais, bulhas normofonéticas e rítmicas SpO2 86% (a.a.). Exames complementares: Gasometria arterial (a.a.): pH 7,42 pO2 57,2 pCO2 37,5 HCO3 24,1 BE 0,6 Sat 90,8% Hb 18,6 Leucócitos 7240 sem desvio Plaquetas 138000 PCR 2,43. Tomografia de tórax com piora do padrão quando comparada com a anterior apresentando áreas em “crazy-paving” e surgimento de consolidações bilaterais. Broncoscopia: presença de secreção purulenta em pequena quantidade em brônquios e LBA com líquido turvo. Citopatológico de LBA compatível com proteinose alveolar, culturas negativas. Diagnóstico: Exacerbação de proteinose alveolar. Evolução Após afastar novo processo infeccioso, optado por realizar lavagem total de pulmões (utilizado 20L soro fisiológico para o pulmão esquerdo e 14L para o direito). Paciente evoluiu com melhora importante da dispneia. Em gasometria após apresentava os seguintes resultados: pH 7,43 pO2 70,4 pCO2 38,6 HCO3 25,3 BE 0,9 Sat 94,2%. Retorna em consulta ambulatorial após 1 mês referindo melhora importante da dispneia, no momento aos grandes esforços, sem tosse ou sibilância, apresentando saturação em repouso de 95% e após 3 minutos em teste do degrau houve queda para 79%.Radiograma de tórax com melhora das áreas de consolidações, mais evidente no pulmão direito. Discussão: proteinose alveolar é uma doença rara que se caracteriza pelo acúmulo alveolar de material lipoprotéico amorfo devido a falha na depuração deste material por disfunção dos macrófagos alveolares. Desde a década de 60 o principal tratamento desta doença é a lavagem pulmonar. A principal indicação formal mais aceita de lavagem é a limitação das atividades diárias devido à dispneia. Na maioria dos casos há melhora clínica importante após a lavagem. Na literatura é descrito recidiva em aproximadamente 15% dos casos com necessidade de novas lavagens. Observamos em nosso caso uma recidiva tardia da doença que após ser submetido à lavagem total de pulmões evoluiu com melhora clínica significativa permitindo ao paciente realizar novamente suas atividades diárias, inclusive retornar ao trabalho.

P025 - **SÍNDROME ANTI-SINTETASE: RELATO DE CASO**

REGINA CÉLIA TIBANA; FLÁVIO FERLIN ARBEX; LUIS EDUARDO PRADO PFINGSTEN; DANIELLE SILVA DE ALMEIDA; MARINA DORNFELD CUNHA CASTRO; KARIN STORRER; LILIAN TIEMI KURANISHI; CÉLIA MALLART LLARGES; CARLOS ALBERTO C. PEREIRA
UNIFESP, SAO PAULO, SP, BRASIL.

Feminino, 33 anos, relata que há 1 ano iniciou quadro de dor em articulações das mãos e punhos associada a aumento de volume local, sem rigidez matinal. Um mês após evoluiu com dispnéia aos esforços, de caráter progressivo, atualmente aos pequenos esforços. Acompanhando o quadro apresentava fenômeno de Raynaud, pápulas em face dorsal das interfalangianas proximais (IFP) das mãos e lesões descamativas em dedos das mãos. Foi internada na enfermaria de pneumologia para investigação e neste período apresentou quadro de dor e fraqueza muscular proximal. Ao exame físico, apresentava-se eupneica (f 16 ivm), SpO2 95%, estertores crepitantes em velcro em bases pulmonares, hiperceratose e descamação em mãos, pápulas violáceas em IFP, força muscular grau IV em musculatura proximal. Teste do degrau de 3 minutos com SpO2 final de 90%. Exames complementares: VHS 106 mm, creatinoquinase 373 U/L (até 140), aldolase 11,3 U/L (até 7,6), fator antinuclear 1:640, anti-Jo1 positivo. Tomografia de tórax com infiltrado reticular não septal, áreas de vidro fosco e bronquioloctasias de tração com predomínio em lobos inferiores, com padrão tomográfico de pneumonia intersticial não específica. Espirometria, pletismografia e medida da difusão do monóxido de carbono (DCO) com capacidade vital forçada (CVF) de 1,35 L (40%), volume expiratório forçado no primeiro segundo (VEF1) de 1,22 L (42%), VEF1/CVF de 0,9, capacidade pulmonar total de 2,64 L (51%) e DCO 8,07 mL/min/mmHg (30%), caracterizando distúrbio ventilatório restritivo acentuado com redução acentuada da capacidade de difusão pulmonar para o monóxido de carbono. Discussão: As doenças miopáticas inflamatórias pertencem a um grupo de doenças heteregêneas autoimunes raras, nas quais se incluem a dermatomiosite e polimiosite. A síndrome anti-sintetase faz parte do subgrupo das miopatias inflamatórias idiopáticas com perfil clínico relativamente homogêneo. Caracteriza-se por miosite, doença intersticial pulmonar, mãos de mecânico, febre e FRy. Associa-se a autoanticorpos contra produtos de síntese do RNA, sendo Jo-1 o anticorpo mais encontrado. O mais comum é a miosite preceder o problema pulmonar. A ocorrência de miosite com anti-Jo1 positivo associa-se a pior prognóstico, com menos resposta ao corticóide.

DOENÇAS PLEURAIS

AO158 - **PERFIL BIOQUÍMICO E IMUNOLÓGICO APÓS INJEÇÃO INTRAPLEURAL DE IODOPOVIDONE**

JULIANA PUKA; MILENA MP ACENCIO; LEILA ANTONANGELO; VANESSA ALVARENGA; FRANCISCO S VARGAS; EVALDO MARCHI; ROBERTA KB SALES; LISETE R TEIXEIRA
LABORATÓRIO DE PLEURA - DISCIPLINA DE PNEUMOLOGIA - INCOR - HCFMUSP, SAO PAULO, SP, BRASIL.

Introdução: Estudos clínicos demonstraram que iodopovidone é eficaz na produção de pleurodese. No entanto, o processo inflamatório pleural e sistêmico envolvido não está completamente identificado.
OBJETIVO: Avaliar, em modelo experimental, o perfil bioquimímico e imunológico no líquido pleural e plasma após injeção intrapleural de iodopovidone.
Método: Quarenta e cinco coelhos receberam na cavidade pleural direita 2mL de iodopovidone a 2, 4 ou 10%. Os animais foram eutanasiados em 1, 3 e 7 dias, sendo o volume de líquido pleural aspirado e quantificado. Dosagens de proteínas, desidrogenase lática e das citocinas IL-8, TGF e VEGF foram feitas no sangue e no líquido pleural. Avaliou-se também no plasma os hormônios da tireoide (T3 e T4 livre). A comparação entre os grupos foi feita através de análise de variância (One Way Analysis of Variance on Ranks).
Resultados: Observou-se expressiva formação de líquido com volume máximo no 7º dia em todos os grupos. Diferença significativa foi notada nas primeiras 72 horas nos grupos que receberam iodopovidone 4 ou 10%. Em relação aos parâmetros bioquímicos não houve alteração nos níveis de proteína plasmática ou no líquido independente da concentração utilizada. Os níveis de desidrogenase lática (DHL) sérica não sofreram alterações com a injeção do iodo. Entretanto, no líquido pleural, após 24 horas, se elevaram (em relação aos plasmáticos), independente da concentração utilizada e reduziram-se após o 3º dia em todos os grupos estudados. Os níveis de IL-8 e TGF foram mais elevados no plasma que os níveis basais em todos os grupos durante todo estudo. Não foi notada nenhuma alteração nos níveis séricos de VEGF ou dos hormônios da tireóide. No líquido pleural observou-se redução dos níveis de IL-8 após 24 horas em todos os grupos. Um aumento temporal nos níveis pleurais de TGF e VEGF foi evidenciado em todas as concentrações, com valores mais elevados nos grupos de 4 e 10%.
Conclusão: Iodopovidone promove a formação de um grande exsudato pleural na fase aguda da indução de pleurodese. Os níveis elevados de VEGF e TGF provavelmente são os responsáveis pela grande quantidade de líquido formado e pelo processo fibrótico tardio. Este estudo permite inferir que o iodopovidone administrado em concentrações e volume adequado induz uma moderada resposta inflamatória sistêmica, sem alterar os níveis de hormônios da tireóide.
Apoio: FAPESP e CNPq

P113 - **PLEURODESE EXPERIMENTAL COM IODOPOVIDONE: ASPECTOS MACRO E MICROSCÓPICOS**

JULIANA PUKA; LEILA ANTONANGELO; MILENA MP ACENCIO; CARLOS SR SILVA; FRANCISCO S VARGAS; EVALDO MARCHI; SÉRGIO HS ALVES; LISETE R TEIXEIRA

LABORATÓRIO DE PLEURA - DISCIPLINA DE PNEUMOLOGIA - INCOR - HCFMUSP, SAO PAULO, SP, BRASIL.

Introdução: Estudos clínicos demonstraram que o iodopovidone é eficaz na produção de pleurodese. No entanto, o mecanismo e efeitos colaterais induzidos por esta droga não estão to-talmente esclarecidos (N Engl J Med 2007; 357: 12).

Objetivo: Avaliar experimentalmente a ação intrapleural de iodopovidone em três diferentes concentrações.

Método: Setenta e cinco coelhos receberam instilação intrapleural de 2 ml de iodopovidone nas concentrações de 2, 4 ou 10%. Os animais foram eutanasiados após 1, 3, 7, 14 e 28 dias. Ava-liações macroscópicas das aderências pleurais e microscópica dos processos inflamatório e fibró-tico foram realizadas por escore de 0 (normal) a 4 (intenso). Analisamos também amostras de tecido do epitélio da retina para verificar possíveis alterações causadas por iodopovidone. Esta-tística: análise de variância (One Way on Ranks).

RESULTADOS: expressos em média e erro padrão. A tabela 1 demonstra os achados ma-cróscopicos aos injeção de iodopovidone nas 3 concentarções

Tempo (dias)	2 %	4 %	10%	P
1	0.1 ± 0.1	0.0 ± 0.0	0.6 ± 0.4	0.266
3	0.4 ± 0.3	1.7 ± 0.3	1.6 ± 0.3	0.018
7	1.3 ± 0.4	2.3 ± 0.3	2.3 ±0.3	0.101
14	1.9 ± 0.4	2.5 ± 0.2	2.7 ± 0.3	0.479
28	2.2 ± 0.4	3.3 ± 0.4	3.5 ± 0.4	0.071

Embora não tenha sido observada diferença estatística entre os grupos, houve a formação de aderências pleurais mais expressiva nas concentrações de 4 e 10%. A avaliação microscópica demonstrou que não houve diferença estatística na inflamação pleural entre grupos no período do estudo. A fibrose pleural foi estatisticamente mais evidente no 10% nas fases tardias (7, 14 e 28 dias). A análise do epitélio da retina, em todos os animais, não mostrou nenhuma alteração; sem discriminação de barreira de difusão ou atrofia no epitélio pigmentar da retina.

Conclusão: Iodopovidone é eficaz em induzir pleurodese em coelhos principalmente em concentrações de 4% e 10%. Este estudo experimental também demonstrou que este agente é seguro quando administrado em volume e concentração apropriados.

APOIO: FAPESP, CNPq

P114 - **SÍNDROME DAS UNHAS AMARELAS**

THAÍS BITTENCOURT PIRES; BRÁULIO DYEGO MARTINS VIEIRA; RICARDO FERREIRA LEITE; CHRISTIANE KELLEY GUIMARÃES CARVALHO; JULIANA VALÉRIO PINNAFI; PRISCILA CILENE LEON BUENO CAMARGO; JULIANA PUKA; LISETE R TEIXEIRA

DIVISÃO DE PNEUMOLOGIA, INSTITUTO DO CORAÇÃO (INCOR) – HOSPITAL DAS CLÍNICAS/FMUSP, SAO PAULO, SP, BRASIL.

História da doença atual e pregressa: FFS, masculino, 54 anos, natural do Rio Grande do Norte e procedente de São Paulo, em auxílio doença (ex-motorista), há 9 anos com derrame pleural recidivante. Admitido no Hospital das Clínicas em 2002 por episódios recorrentes de erisipela desde 1995, associados a edema persistente crônico de membros inferiores e dispnéia aos moderados esforços. Nesta ocasião, apresentava antecedentes de orquiectomia (1986) e drenagem pleural à direita por derrame de causa indeterminada (2001), tabagismo de 2 maços/dia há 30 anos e história prévia de etilismo. Evidenciadas alterações ungueais e edema persistente de membros inferiores, associados a pequeno derrame pleural bilateral, manejado inicialmente como insuficiência cardíaca. Em 2007, por episódio de quilotórax, submetido novamente à drenagem de tórax. Mantido em seguimento desde então, com toracocenteses de repetição, até drenagem torácica bilateral em outro estado.

Exame físico: Onicodistrofia, hiperqueratose subungueal, unhas escuras e amareladas, murmúrio vesicular diminuído em regiões inferiores, abdome com pele endurecida com aspecto de casca de laranja, hérnia umbilical não redutível e edema assimétrico e não compressível de membros inferiores até região inguinal.

Exames Complementares: 1) Exames laboratoriais e ecocardiograma = normais; 2) Toracocentese = exsudato linfocítico com ADA normal; Biópsia de pleura = pleurite crônica inespecífica; 3) TCAR de tórax = mínimo derrame pericárdico, moderado derrame pleural bilateral, livre à esquerda e provavelmente multiloculado ou septado à direita, discreto enfisema centrolobular nos lobos superiores e nódulo pulmonar calcificado em base esquerda que juntamente com linfonodos calcificados no hilo esquerdo sugerem complexo primário específico; 4) TC de abdome e pelve = fígado de dimensões normais, contornos regulares e atenuação preservada, sem evidência de lesões focais, com pequena quantidade de líquido livre na pelve e edema difuso do tecido subcutâneo.

Evolução: Em março de 2011, por recorrência de derrame pleural em menores intervalos, foi submetido à pleurodese bilateral com sucesso. Evoluiu com melhora progressiva de alterações ungueais e do linfedema.

Discussão: A síndrome da unha amarela é uma doença rara de causa desconhecida, com aproximadamente 150 casos descritos, consistindo em pequenas séries de casos ou relatos isolados. Caracteriza-se por uma tríade de unhas amarelas espessadas, linfedema e manifestações respiratórias, em especial derrame pleural recorrente, encontrado em mais de 40% dos casos. Sua patogênese, apresentação clínica e história natural permanecem desconhecidas, porém os dados disponíveis sugerem que o principal mecanismo envolvido é a disfunção linfática adquirida. Não há tratamento específico, buscando-se o controle de suas diversas manifestações, com sugestões de que, controlando-se as manifestações respiratórias, há melhora das alterações ungueais e do edema, como observado.

P115 - **TEMPO DE REEXPANSÃO PULMONAR APÓS TORACOCENTESE AVALIADO PELA DA TOMOGRAFIA DE IMPEDÂNCIA ELÉTRICA**

SÉRGIO HS ALVES[1]; MARCELO BP AMATO[2]; FRANCISCO S VARGAS[1]; CARLOS RR CARVALHO[2]; ROBERTA KB SALES[1]; LISETE R TEIXEIRA[1]; LEILA ANTONANGELO[1]; PEDRO CARUSO[2]

1.LABORATÓRIO DE PLEURA - DISCIPLINA DE PNEUMOLOGIA - INCOR - HCFMUSP, SÃO PAULO, SP, BRASIL; 2.UTI - RESPIRATÓRIA - DISCIPLINA DE PNEUMOLOGIA - INCOR - HCFMUSP, SÃO PAULO, SP, BRASIL.

Introdução: O tempo máximo para reexpansão pulmonar após uma toracocentese ainda é desconhecido. Esta limitação ocorre devido à falta de um método seguro, que avalie com precisão e continuamente a reexpansão dos pulmões. A tomografia por impedância elétrica (TIE) é um método não invasivo eque permite o acompanhamento temporal da ventilação, podendo quantificar mudanças em volumes de gás com precisão.

Objetivo: Descrever qual o tempo máximo para a reexpansão pulmonar após toracocentese.

Método: Em pacientes submetidos a toracocentese eletrodos da tomografia de impedância elétrica foram colocados dois centímetrosabaixo do limite superior do derrame pleural, em um plano transversal em relação ao eixo crânio-caudal. Durante a toracocentese os pacientes foram monitorizados e os dados avaliados a cada 15 minutos por 3 horas. A cada período de monitorização foi gravada a impedância global do tórax e a área de interesse compreendida pelo espaço que o derrame pleural ocupava antes da toracocentese.

Resultados: Foram avaliados sete pacientes e a média de líquido pleural retirado foi 1440 mL. Cinco pacientes reexpandiram completamente o pulmão, sendo dois imediatamente após a toracocentese, e os demais em 15, 30 e 60 minutos. Nestes a razão percentual de ventilação pulmonar passou de 0,19 para 0,71 após o procedimento. Nos dois pacientes em que não houve a reexpansão, essa proporção foi de 0,45 para 0,35.

Conclusão: Os pacientes que apresentaram reexpansão após toracocentese, alcançaram o máximo da expansão pulmonar imediatamente ou em menos de 60 minutos.

APOIO: FAPESP, CNPq

DOENÇAS VASCULARES PULMONARES

P026 - **APRESENTAÇÕES DA HIPERTENSÃO ARTERIAL PULMONAR NA HEPATOPATIA CRÔNICA**

ANGELO XEREZ CEPÊDA FONSECA; KENIA SCHULTZ; MANUELA BRISOT FELISBINO; PAOLA FERNANDA BAPTISTELLA TOTH; PATRICIA KITTLER VITORIO; MAURI MONTEIRO RODRIGUES; CARLOS ALBERTO C. PEREIRA

HSPE, SÃO PAULO, SP, BRASIL.

Caso 1: Homem, 45 anos. Relata dispneia aos esforços e edema de membros inferiores (mmii) há 6 meses. É portador de HCV desde 2007, em uso de Ribavirina e Interferon. Ex-tabagista há 05 anos (30 maços/ano). Ex-etilista cessou há 06 meses (1 garrafa de cerveja por 18 anos). Exame físico: BEG, hipocorado +/4+, AP: sem alterações, FR: 32 irpm, satO2 = 96% AA e repouso. AC: RCR, 2T, hiperfonese P2, FC: 69 bpm, PA: 110 x 90mmHg. Abdome normal. Panturrilhas livres, edema de mmii +/4+. USG abdominal: veia porta de calibre usual, hepatomegalia discreta. Raio-X de tórax: cardiomegalia, ectasia de tronco pulmonar, sem alteração de parênquima. Ecocardiograma: FE 80%, AD e VD importante aumento, IT moderada, alteração de relaxamento de VE, PSAP = 90 mmHg. Cateterismo direito: AD: 8 mmHg, PmAP: 58 mmHg, PCP: 20 mmHg, PD2VE: 18 mmHg, RVP: 11.03, IC: 2,24 L/min. TC6M: 600 m, SapO2 96%. BNP: 262,8. HD: Hipertensão porto-pulmonar com componente venoso associado. Tratamento: Furosemida 40mg/d + Espironolactona 100mg/d + Sildenafil 20mg 3xd.

Caso 2: Homem, 52 anos. Assintomático respiratório. Encaminhado da gastroenterologia com diagnóstico de hepatopatia alcoólica Child C. Em uso: espiranolactona, furosemida, propranolol e lactulona. Exame físico: BEG, hipocorado +/4+, AP: sem alterações, FR: 15 irpm, SapO2 = 97% AA e repouso. AC: RCR, 2T, FC: 60 bpm, PA: 120x80 mmHg. Abdome: fígado à 2cm do RCD. Panturrilhas livres, ausência de edemas. Ultrassom abdominal: hepatopatia parenquimatosa crônica, circulação colateral, esplenomegalia. Colangioressonância: ausência sinais de trombose de veia porta associada à circulação colateral periportal e esplenomegalia. Ecocardiograma: FE 0,68; IM discreta, IT leve, ectasia leve aorta ascendente, alteração relaxamento VE, AD e VD normais, PSAP: 54 mmHg. Radiografia e tomografia de tórax: aumento de tronco pulmonar e átrio direito. Investigação negativa para esquistossomose. TC6M: 425 m, Sat O2: 97%, BNP 24. Mapeamento perfusão pulmonar normal. Cateterismo direito: AD: 8 mmHg, PmAP: 33 mmHg, PCP: 6 mmHg, PD2VE: 5 mmHg, RVP 3,34 Woods, IC: 3,69 L/min, DC: 6,35, GTP: 28mmHg. Hipertensão pulmonar por hiperfluxo.

Discussão: A hipertensão arterial pulmonar (HAP) decorrente da doença hepática crônica pode ser por hiperfluxo ou portopulmonar. Os achados ecocardiográficos são semelhantes, sendo o cateterismo cardíaco direito obrigatório no diagnóstico preciso da HAP associada à hepatopatia. A HAP por hiperfluxo se caracteriza por resistência vascular pulmonar diminuída, aumento do débito cardíaco e pressão capilar pulmonar variável, decorrente do estado hiperdinâmico circulatório; a hipertensão portopulmonar apresenta resistência vascular pulmonar aumentada, pressão capilar pulmonar normal ou diminuída. O tratamento quando há aumento da resistência vascular pulmonar é semelhante ao da HAP idiopática, anticoagulação não é recomendada e o transplante hepático é contra-indicado se PAP for eˆ 35 mmHg e/ou RVP eˆ 250 dynes.s.cm25.

P027 - **CARACTERÍSTICAS CLÍNICAS DOS PACIENTES ACOMPANHADOS NO AMBULATÓRIO DE HIPERTENSÃO PULMONAR DO HOSPITAL MARIO COVAS/FMABC**

MARCELO POLAZZO MACHADO; FELIPE DE FREITAS PIRES CUDIZIO; BRUNO MENDONÇA BACCARO; LUIS PAULO TONIOLI; WILLIAM SALIBE FILHO; ELIE FISS; MÔNICA SILVEIRA LAPA
FACULDADE DE MEDICINA DO ABC, SANTO ANDRE, SP, BRASIL.

Introdução: Existem várias doenças que podem evoluir com hipertensão pulmonar (HP) como a hipertensão arterial pulmonar, as associadas a doença do coração esquerdo, a doenças parenquimatosas pulmonares, entre outras. Em centros de referência de HAP no país, a causa mais prevalente é a HAP idiopática, seguida da esquistossomose. Objetivo: Avaliar as características clínicas dos pacientes acompanhados no ambulatório de HP do Hospital Estadual Mário Covas, Santo André. Métodos: Análise retrospectiva dos prontuários. Foram avaliados: idade, sexo, classe funcional (CF), diagnóstico, medidas de pressão sistólica de Ventriculo direito (PSVD), tamanho de VD, tamanho do tronco da artéria pulmonar e teste de caminhada. Resultados: Quarenta e um pacientes foram incluídos. A idade dos pacientes foi de 59±15 anos, 73% dos pacientes eram mulheres. Em relação à classe funcional, 13,8% tinham CFI, 55,5% tinham CF II, 27% tinham CFIII e 3,7% tinham CF IV. Cerca de 28% dos pacientes tinham HP associada à doença do parênquima pulmonar(DPP), 14,3% associada a tromboembolismo pulmonar crônico(TEP), 11,9% tinham HP associada a doenças do coração esquerdo (ICE), 11,9% HAPIdiopática (HAPI), 11,9% associada a comunicação interatrial(CIA), 12% associada a colagenoses, 4,8% associada a esquistossomose, entre outras. A PSVD dos pacientes com DPP foi de 68±14, dos pacientes com TEP=51±21, ICE=50±12, HAPI=64±18, CIA=55±11, colagenoses=41±8 e esquistossomose=52±0,7 mmHg. Os pacientes tinham o diâmetro de VD de 23±16 mm e tronco da artéria pulmonar de 26±20 mm. A distância percorrida no teste de caminhada de seis minutos foi de 350±92.8 metros. Conclusões: A maioria dos pacientes do ambulatório estão em CFII e tem HP associada à DPP e à TEP.

P028 - **COMUNICAÇÃO INTERARTRIAL E HIPERTENSÃO ARTERIAL PULMONAR: DIAGNÓSTICO E TRATAMENTO DE DOIS CASOS DO AMBULATORIO DO HEMC/FMABC**

ALEXANDRE ALBERTO CUNHA MENDES FERREIRA; JESSICA AGENA; GUILHERME BONADIA BUENO DE MORAES; CÁSSIA HIRAI; RAFAEL RODRIGUES DE MIRANDA; PAULO HENRIQUE BARBOSA; STEPHAN SPERLING; MÔNICA SILVEIRA LAPA; ERIKA PRACCHIA; JOSÉ ALEXANDRE DA SILVEIRA; ELIE FISS
FMABC, SANTO ANDRE, SP, BRASIL.

Relato de Caso 1 Mulher, 62 anos, ex-tabagista há 4 meses, fumou por 30 anos, queixa de dispnéia, CFII. Exame Físico: murmúrio vesícular presente, hiperfonese e sopro sistólico em foco pulmonar e sopro diastólico em foco tricúspide. Exames Complementares: ECO: câmaras cardíacas direitas com dilatação, PSVD: 43mmHg, CIA-ostium secundum, 15mm, shunt esquerda-direita. Tomografia Computadorizada (CT): dilatação do tronco da artéria pulmonar (4cm) e ramos descendentes APD (2,8) e APE (2,3), sem falhas de enchimento e espessamento intersticial de bases (venoestase postural). BNP: 54,9pg/mL. Função pulmonar: CVF 1,96(76%),VEF1: 1,28(64%), VEF1/CVF:0,64 sem resposta. Cateterismo cardiaco direito: TP:20x30x23 mmHg; AD: 8mmHg; PAOP: 10mmHg; RVP: 151 dynas; DC: 6,9L/min; qp:13; qs:8,2; e shunt: 1,96. Diagnóstico: Comunicação interatrial (CIA) do tipo ostium-secundum sem hipertensão arterial pulmonar(HAP) e DPOC. Evolução: Paciente encaminhada ao tratamento cirúrgico. Relato de Caso 2 Mulher, 71, queixa-se de dispneia há 3 anos CFIII e nega síncope. Exame Físico: sopro diastólico em foco pulmonar. Exames Complementares: ECO: FE: 65%; AE:50; PSVD: 68mmHg , CIA ostiumsecundum-30mm com repercussão. TC: Tronco AP:5, APD:5, APE: 3,5cm, sem falhas de enchimento. Função Pulmonar: CVF:69%; VEF1: 59%; TIF: 0,68, sem resposta à prova do broncodilatador. Cateterismo Cardíaco: TP: 67x26x40mmHg; AE:13mmHg; RVP: 273,6 dynas e DC: 3,0L/min/m2, sem resposta ao teste de vasorreatividade. BNP:800pg/mL. Diagnóstico: HAP associada à CIA e asma. Evolução: Iniciou o uso de Bosentan, após três meses, evoluiu com melhora da classe funcional para II e redução de BNP(253pg/mL). Discussão: A CIA representa um terço das cardiopatias congênitas nos adultos, predomina em mulheres e seu diagnóstico é ainda frequente em idade adulta. O diagnóstico precoce é importante pois pode prevenir o desenvolvimento da HAP. Essa complicação ocorre em decorrência do hiperfluxo sanguíneo pulmonar, ocasionando a dilatação das artérias pulmonares e HAP. Nos casos apresentados, a dispnéia, a presença de sopros cardíacos, a dilatação do tronco pulmonar e a PSVD aumentada sugeriram a suspeita de HAP. A confirmação diagnóstica é feita com o cateterismo cardíaco direito, o que ocorreu apenas no segundo caso e iniciou-se tratamento clínico para HAP. Os casos apresentados mostram que o diagnóstico precoce da cardiopatia e o uso do cateterismo para a confirmação de HAP são fundamentais para avaliar o prognóstico da doença e para o seu tratamento adequado e, quando confirmada a complicação pulmonar, o tratamento específico diminui os sintomas e aumenta a sobrevida dos pacientes.

P029 - **DILATAÇÃO DE ARTÉRIAS PULMONARES NA AUSÊNCIA DE HIPERTENSÃO PULMONAR: CONSIDERAR AS SÍNDROMES DE HIPERFLUXO**

FLÁVIO FERLIN ARBEX; REGINA CÉLIA TIBANA; MIRELLA FELICIO FONTÃO; ROBERTA PULCHERI RAMOS; ELOARA VIEIRA MACHADO FERREIRA; JAQUELINA SONOE OTA ARAKAKI
UNIFEP-EPM, SAO PAULO, SP, BRASIL.

Introduçao: A dilatação da artéria pulmonar e seus ramos é um achado comum em pacientes com hipertensão pulmonar (HP). Na ausência de outros achados para HP, deve-se considerar as síndromes de hiperfluxo pulmonar. A drenagem venosa anômala dos pulmões é uma síndrome rara muitas vezes diagnosticadas através de exames simples de imagem, como radiografia de tórax ou tomografia de tórax com reconstruções multiplanares.
Relato de Caso: Mulher, 62 anos, branca, natural de Passo Fundo-MG, encaminhada de sua cidade para avaliação no ambulatório de circulação pulmonar por dilatação em artérias pulmonares, diagnosticada em exame de tomografia de tórax (TC) após investigação de dispnéia. Referia que há 2 anos iniciou dispnéia aos grandes esforços (CFNYHA II), associada a ganho ponderal. Ex-tabagista 6 anos-maço. Ao exame físico apresentava-se em bom estado geral, IMC: 34kg/m², eupneica, SpO2 98%, com ausculta cardiorrespiratória normal. Exames complementares mostravam espirometria com VEF1/CVF: 0,7, CV 2,18L (76%), CVF 1,97L (68%) VEF1 1,54L (68%). Polissonografia mostrava índice de apnéia-hipopnéia de 8,3/h. Ecocardiograma evidenciava fração de ejeção de VE de 66%, velocidade do refluxo tricúspede de 2,64 (PSAP:25mmHg). Radiografia (RX) de tórax mostrava aumento da área paracardíaca direita e TC aumento de tronco da artéria pulmonar e seus ramos, dilatação de veias pulmonares direitas com drenagem anômala para veia cava inferior. Cateterismo de câmaras direitas mostrava TP 29/17/22mmHg, PoAP 12mmHg e DC 4,3L/min. Gasometria arterial em ar ambiente não evidenciava hipoxemia (PaO2 = 83mmHg), mas mostrava hipocapnia (PaCO2= 29mmHg). Provas reumatológicas e para esquistossomose negativas.
Discussão: A drenagem anômala das veias pulmonares é uma alteração congênita rara cujo diagnóstico em adultos é feito predominantemente de maneira incidental por ser geralmente oligossintomática. Análise cuidadosa da radiografia de tórax pode sugerir o diagnóstico, geralmente confirmado por exames de imagem como tomografia de tórax. O aumento do fluxo na circulação pulmonar devido à drenagem anômala para as câmaras direitas pode ser responsável por dilatação do sistema arterial sem indicar necessariamente a presença de hipertensão pulmonar – complicação rara em adultos com drenagem venosa anômala.

P030 - **DILATAÇÃO DO TRONCO DE ARTÉRIA PULMONAR: CORRELACIONADA COM PARÂMETROS HEMODINÂMICOS EM PACIENTES COM TROMBOEMBOLISMO PULMONAR CRÔNICO HIPERTENSIVO?**

JACQUELINE KLAROSK SANTIN; MÔNICA SILVEIRA LAPA; DANIEL WINTER; WILLIAM SALIBE FILHO; RICARDO HENRIQUE TEIXEIRA; FABIO BISCEGLI JATENE; MARIO TERRA-FILHO
INSTITUTO DO CORAÇÃO/FMUSP, SAO PAULO, SP, BRASIL.

Introdução: O tromboembolismo pulmonar crônico hipertensivo (TEPCH) é uma doença pouco diagnosticada embora apresente morbimortalidade elevada. Sua taxa de mortalidade é próxima a 30% em cinco anos se a pressão média da artéria pulmonar é superior a 30 mmHg. A angiotomografia computadorizada de tórax é fundamental tanto para o diagnóstico de TEPCH como para a avaliação da técnica operatória. Dentre seus achados encontram-se a visualização direta do trombo nas artérias principais e lobares, a dilatação das artérias pulmonares e seus segmentos, diminuição do calibre de pequenos ramos vasculares e estreitamento de vasos pulmonares periféricos. Já foi descrito anteriormente que pacientes com hipertensão pulmonar associada a esquistossomose apresentam grandes dilatações das artérias pulmonares e um melhor padrão hemodinâmico quando comparados com pacientes com hipertensão arterial pulmonar idiopática. Objetivo: Avaliar a correlação entre os dados hemodinâmicos e os diâmetros dos vasos pulmonares em indivíduos com TEPCH. Metodologia: Estudo transversal retrospectivo com inserção prospectiva. Foram estudados todos os pacientes avaliados no ambulatório do Instituto do Coração do HCFMUSP, portadores de TEPCH e referidos para tromboendarterectomia no período de 2007 a 2011. Admitiu-se indivíduos já submetidos a exames necessários para a avaliação da indicação cirúrgica, entre eles, a angiotomografia de tórax e o estudo hemodinâmico. A amostra inicial foi composta por 39 pacientes. Na tomografia computadorizada, foram feitas as seguintes medidas: calibre do tronco da artéria pulmonar (TP); relação entre o calibre da artéria pulmonar e da aorta ascendente (relação TP/Ao); calibre da artéria pulmonar direita; calibre da artéria pulmonar esquerda; calibre da artéria interlobar descendente direita; calibre da artéria interlobar descendente esquerda. Estas medidas foram correlacionadas com as medidas invasivas de pressão de artéria pulmonar(PAPs,PAPm,PAPd), resistência vascular pulmonar (RVP) e débito cardíaco (DC). Resultados: Vinte e um pacientes foram excluídos do trabalho devido à impossibilidade de obter dados tomográficos adequados. A média de idade da população foi de 53,1± 12 anos, dois terços eram mulheres. Três pacientes não foram operados. Os pacientes tinham PAPs= 86,8± 26, PAPm =52±16 e PAPd= 32,7±10 mmHg, RVP= 836,4 ±436 dynas, DC=4,0±0,84 L/min e pressão de oclusão de artéria pulmonar de 13±5,8 mmHg. A média de TP=36,9±5, TP/Ao=1,21±0,22, APD= 27,8±3,7, APE= 25±4,6 mm. A APE teve correlação com a PAP sistólica (r=0,62, p=0,0165) e PAP média (r=0,60, p=0,02). A medida de TP não teve correlação com nenhum parâmetro hemodinâmico. Não foram observadas correlações entre RVP e DC com nenhuma medida. Conclusão: Dilatações de artéria pulmonar esquerda em pacientes com TEPCH podem estar relacionadas com a elevação de PAP.

P031 - **DISSECÇÃO DE ARTÉRIA PULMONAR EM HIPERTENSÃO ARTERIAL PULMONAR ESQUISTOSSOMÓTICA**

TARCIANE ALINE PRATA; HENRIQUE LIMA DA SILVA; ANGÉLICA TAVARES PONTELLO NEVES; JULIANA BERNARDES COSTA; LUCIANA CRISTINA DOS SANTOS; RICARDO DE AMORIM CORRÊA
HOSPITAL DAS CLÍNICAS DA UFMG, BELO HORIZONTE, MG, BRASIL.

HMA e HP: Paciente de 50 anos, masculino, natural de Gonzaga, Minas Gerais, portador de esquistossomose mansônica, forma hepatoesplênica, complicada com hipertensão pulmonar grave e leucemia mielóide crônica, de diagnóstico recente, admitido no PA/HC-UFMG com dor retroesternal intensa e dispnéia aos pequenos esforços. Ecocardiograma transtorácico demonstrou trombo no ramo direito da AP, tendo recebido alta em uso de anticoagulante oral. Sem melhora foi readmitido após dois meses, com acentuação da dor torácica, em repouso e com irradiação para membro superior direito associada a agravamento da dispnéia. Encontrava-se em tratamento no Ambulatório de Doenças da Circulação Pulmonar do Hospital das Clínicas da Universidade Federal de Minas Gerais. No primeiro atendimento, em maio de 2007, queixava-se de dispnéia classe funcional I (OMS). Eletrocardiograma: BRD incompleto. Rx de tórax: dilatação do tronco da artéria pulmonar.Testes sorológicos negativos para o vírus HIV, hepatites A, B e C. Espirometria: Distúrbio ventilatório obstrutivo leve, prova broncodilatadora negativa. TC6M: distância: 512 m. Cintilografia pulmonar: baixa probabilidade de TEP. Ecocardiograma: PSAP 65 mmHg. Cateterismo cardíaco direito: PSAP: 65mmHg, PMAP: 43mmHg, IC: 3,47; iRVP: 9,52 woods. Vasorreatividade pulmonar (ON) negativa. Em outubro de 2010, hemograma revelou leucocitose, com desvio a metamielócitos. Biópsia de medula óssea com diagnóstico de leucemia mielóide crônica, sendo iniciado tratamento com Desatinibe. EXAME FÍSICO: PA120/70 FC100bpm FR 20ipm SatO2 96% ACV RCR em 2T com B3+, SS BEE 3+/6+. AR SR normais sem RA. EXAMES COMPLEMENTARES:CK, CKMB e troponina normais. ECG sem alterações isquêmicas agudas. ECO transtorácico: trombo na origem do ramo direito AP e imagem de “flap”, sugestivo de dissecção de artéria pulmonar (DAP), confirmada por angiotomografia de tórax . EVOLUÇÃO: Manteve-se estável hemodinamicamente, com dor torácica recorrente, intensa. Devido ao risco imediato de óbito pela ruptura vascular, o paciente foi submetido à tentativa de tratamento com endoprótese em artéria pulmonar, evoluindo a óbito no pós-operatório imediato. DISCUSSÃO O diagnóstico de DAP deve ser considerado em pacientes com dor torácica aguda, agravamento da dispnéia e história e/ou sinais de clínicos de HAP. O presente caso parece ser o primeiro de DAP relacionado à etiologia esquistossomótica descrito na literatura. A dissecção ocorre em ponto de fragilidade da parede arterial, sendo fatores predisponentes dilatação significativa da artéria pulmonar e inflamação da parede arterial secundária à trombose in situ, complicação freqüente em casos graves de HAP (não relacionada a TEP), conforme visto neste caso. Correção cirúrgica da dissecção e transplante duplo coração-pulmão são as opções cirúrgicas sugeridas, mas a experiência mundial é bastante limitada. Em função das características do caso, optou-se pela tentativa de colocação de prótese intra-arterial, conforme já relatado.

P032 - **DOENÇA ARTERIAL CORONARIANA EM PACIENTES COM HIPERTENSÃO ARTERIAL PULMONAR**

LUIZA HELENA DEGANI COSTA; ROBERTA PULCHERI RAMOS; ELOARA VIEIRA MACHADO FERREIRA; MAURI MONTEIRO RODRIGUES; FABRÍCIO MARTINS VALOIS; JAQUELINA SONOE OTA ARAKAKI
UNIFESP-EPM, SÃO PAULO, SP, BRASIL.

Introdução: Além da dispnéia, dor torácica anginosa pode ocorrer em doentes com HAP grave, devido à isquemia subendocárdica do VD ou compressão extrínseca da artéria coronária esquerda pelo tronco da artéria pulmonar. A doença arterial coronariana não costuma ser considerada como mecanismo fisiopatológico de angina nesses pacientes. OBJETIVOS: Descrever 4 casos de doença arterial coronariana em pacientes com HAP. MÉTODOS: Revisão de prontuários. RELATO DE CASOS: Caso 1: Mulher, 40 anos, com diagnóstico de HAP-LES, relatou piora da dispnéia acompanhada de dor precordial em aperto. Foi feito diagnóstico de IAM e realizado cateterismo que evidenciou obstrução de 90% em ADA. Paciente foi submetida à angioplastia com stent, mas evoluiu com ICC isquêmica durante acompanhamento ambulatorial. Com o tratamento, evoluiu com melhora da dor torácica e da dispnéia. Caso 2: Homem, 49 anos, com diagnóstico de HAPI há 4 anos em uso de bosentana. Apresentava HAS, dislipidemia e tabagismo prévio (15 anos/maço). Apesar do tratamento clínico otimizado para HAP, evoluiu com piora da dispnéia e dor precordial aos esforços. Relizado cateterismo esquerdo que revelou acometimento triarterial. Paciente foi submetido à angioplastia de ADA com stent devido ao alto risco cirúrgico. Polissonografia revelou SAHOS acentuada. Paciente teve tratamento otimizado para ICo e iniciou uso de CPAP, evoluindo com melhora dos sintomas. Caso 3: Mulher, 62 anos, com HAP associada à CIA, DPOC, HAS e tabagismo prévio 30 anos/maço. Em tratamento com bosentana há 1 ano, iniciou quadro recorrente de dor retroesternal. Cateterismo cardíaco evidenciou lesão obstrutiva de 90% em óstio do tronco de coronária esquerda. Paciente foi submetida a angioplastia com sucesso. Caso 4: Mulher, 67 anos, submetida à revascularização miocárdica devido ateromatose coronariana. No pós-operatório, feito diagnóstico de HP. Excluídas outras causas, foi submetida a cateterismo cardíaco direito que mostrou padrão pré-capilar. Feito diagnóstico de HAP idiopática e iniciado tratamento com bosentana. Houve melhora clínica. CONCLUSÃO: A dor torácica anginosa pode ser apenas uma manifestação da HAP grave. Entretanto, especialmente em pacientes com fatores de risco clássicos para doença arterial coronariana, o diagnóstico diferencial deve ser feito. A piora da dispnéia e surgimento de dor torácica aos esforços em pacientes com terapêutica otimizada para hipertensão pulmonar deve levantar a suspeita de insuficiência coronariana. O tratamento apropriado desses doentes resulta em melhora dos sintomas e do desempenho funcional.

P033 - **GRANULOMATOSE DE WEGENER – EVOLUÇÃO RÁPIDA E FULMINANTE**

VIVIANNY ARAÚJO NASCIMENTO; FERNANDO FERREIRA SANTOS; MARCELLA NARA NUNES; TATIANA STRAVA CORRÊA; GABRIELA FERREIRA PADUANI; JOSÉ RODRIGUES SANTOS JÚNIOR; VIRGÍLIO COSTA FARNESE; THULIO MARQUEZ CUNHA
FACULDADE DE MEDICINA DA UNIVERSIDADE FEDERAL DE UBERLÂNDIA, UBERLÂNDIA, MG, BRASIL.

Introdução: A Granulomatose de Wegener (GW) é uma doença sistêmica caracterizada por vasculite necrosante e granulomatosa com acometimento preferencial das vias aéreas superiores e inferiores, além de glomerulonefrite necrotizante segmentar focal e graus variados de vasculite sistêmica. É o protótipo das condições associadas ao c-ANCA, que reagem principalmente com PR3.
Relato de caso: Homem, 64 anos, leucoderma, iniciou há 30 dias otorréia amarelada, obstrução nasal e tosse seca, evoluindo com febre após 20 dias. Foi diagnosticada PAC e iniciado quinolona respiratória. Após 4 dias, sem melhora, foi internado para antibioticoterapia IV, evoluindo com IRA e hemodiálise e hemiparesia súbita à E com duração de 10 min. Deu entrada no HC-UFU afebril há 5 dias, com tosse com hemoptóicos e lesões orais aftóides dolorosas. Evoluiu com SpO2 50%, crepitações difusas bilateralmente, evoluindo para IOT e VM. Após IOT notou-se hemorragia alveolar volumosa, evoluindo com PCR e óbito.
Conclusão: GW é uma doença rara, com incidência anual de 10 casos por 1milhão de habitantes. Acomete homens e mulheres sem predileção por sexo, com maior freqüência na quinta década de vida. Os sinais e sintomas iniciais são bastante inespecíficos e o tempo até o diagnóstico pode ser bastante prolongado. Diagnósticos positivos são raramente feitos em formas muito precoces e em casos de GW limitada, impedindo o rápido início do tratamento, que é feito com imunossupressores, que devem ser instituídos o mais precocemente possível. Trata-se de um enfermidade grave, que leva à morte devido a infecções e, principalmente, à falência renal. A sobrevida média dos doentes é de 8 anos e meio; a sobrevida em 10 anos é estimada em 40%, se houver envolvimento do rim e, em 60 a 70% se não houver comprometimento renal. A evolução fulminante como o apresentado é rara.

P034 - **HEMOPTISE EM PACIENTES COM HIPERTENSÃO ARTERIAL PULMONAR E HIPERTENSÃO PULMONAR TROMBOEMBÓLICA CRÔNICA: RELATO DE 6 CASOS**

JOSE ROBERTO MEGDA FILHO; ROBERTA PULCHERI RAMOS; LUIZ AUGUSTUS PEREIRA COSTA; ELOARA VIEIRA MACHADO FERREIRA; JAQUELINA SONOE OTA ARAKAKI
UNIFESP, SAO PAULO, SP, BRASIL.

Introdução: Hemoptise é uma complicação rara em pacientes com Hipertensão Arterial Pulmonar (HAP). O mecanismo, ainda desconhecido, pode ser decorrente da dilatação de artérias brônquicas . Geralmente representa uma situação de risco e de manejo complexo. Tal alteração, entretanto, é mais frequente em pacientes com Hipertensão Pulmonar Tromboembólica Crônica (HPTEC).
Objetivos: Descrever os casos de hemoptise em pacientes com HAP e HPTEC do ambulatório de circulação pulmonar da UNIFESP no período de 2000 à 2011)
Métodos: Análise retrospectiva de prontuários.
Casos: Caso 1. Homem, 44 anos, com diagnóstico de HPTEC, apresentou dois episódios de hemoptise de pequeno a moderado volume. Após tromboendarectomia houve melhora dos sintomas. Caso 2. Homem, 48 anos, com diagnóstico de HPTEC, foi submetido a exérese de mixoma atrial direito e tromboendarterectomia. Foi internado em 5 ocasiões, por hemoptise importante. Foi tratado com embolização das artérias brônquicas e suspensa a anticoagulação oral. Caso 3. Mulher, 27 anos, HPTEC. Apresentou hemoptise volumosa e descompensação da HP, evoluindo a óbito antes de ser submetida a embolização de artérias brônquicas ou tromboendarterectomia. Caso 4. Mulher, 35 anos, com diagnóstico de HAP, Síndrome de Sjogren e Esclerodermia. Apresentou hemoptise volumosa e descompensação da HP. A hemoptise foi decorrente de uma cavidade pulmonar devido à vasculite. Caso 5. Mulher, 66 anos, com diagnóstico de HAP associada a esclerodermia, relatou 04 episódios de tosse com expectoração de coágulo, motivo pelo qual foi orientada a suspender o uso de varfarina Realizada TCAR de tórax que demonstrou área de vidro fosco em lobo inferior direito (LID). Solicitada broncoscopia que afastou lesões endobrônquicas. Diante dos fatos, uma vez que se mantinha sintomática (CF III), atribui-se o quadro à HAP descompensada. Paciente vinha em uso de sildenafil, optou-se pela terapia combinada com bosentana, evoluindo com melhora dos sintomas. Anticoagulante oral foi suspenso. Caso 6: Mulher, 33 anos, com diagnóstico de HAP e Síndrome de Sjogren, apresentou episódios de hemoptise de moderado volume. TCAR de tórax demonstrou lesões cavitadas. BAAR e sorologias para histoplasmose e aspergilose negativas. Com hipótese diagnóstica de vasculite associada a doença reumática em atividade, optou-se por suspensão da anticoagulação oral e tratamento da vasculite.
CONCLUSÃO: A hemoptise é uma complicação rara de HAP ainda pouco descrita na literatura. Em nosso ambulatório, os episódios clinicamente relevantes aconteceram em pacientes com doenças reumáticas auto-imunes, sendo decorrente de complicações da comorbidade (vasculite) em duas pacientes. Julgamos pertinente a investigação de causas secundárias de hemoptise, principalmente em pacientes com doenças sistêmicas associadas. Em pacientes com HPTEC, episódios de hemoptise podem ocorrer e ter evolução desfavorável.

P035 - **HIPERTENSÃO ARTERIAL PULMONAR ASSOCIADO AO HIV: UMA PATOLOGIA AINDA SUBDIAGNOSTICADA - RELATO DE 7 CASOS**

RUDOLF KRAWCZENKO FEITOZA DE OLIVEIRA; ELOARA VIEIRA MACHADO FERREIRA; ROBERTA PULCHERI RAMOS; FABRÍCIO MARTINS VALOIS; MAURI MONTEIRO RODRIGUES; JAQUELINA SONOE OTA ARAKAKI

GRUPO DE CIRCULAÇÃO PULMONAR, DISCIPLINA DE PNEUMOLOGIA - UNIVERSIDADE FEDERAL DE SÃO PAULO / EPM., SAO PAULO, SP, BRASIL.

Introdução: O tratamento da infecção pelo HIV evoluiu de maneira significativa nas últimas décadas devido à introdução da terapia HAART e o melhor manejo das infecções oportunistas. Como conseqüência, observamos o aumento da sobrevida e o surgimento de complicações decorrentes da infecção crônica pelo HIV. Entre tais complicações, as doenças neoplásicas, cardiovasculares e a hipertensão arterial pulmonar (HAP) se destacam devido a sua alta morbimortalidade. Estima-se que a prevalência da HAP associada ao HIV seja de 0,5%, significativamente maior do que na população em geral. No Brasil, dados do Ministério da Saúde revelam 620.000 pacientes com AIDS, dentre os quais deveríamos esperar 3.100 casos de HAP. No Estado de São Paulo, dada a proporção de casos de HIV notificados e o número de centros de referência para HAP, esperaríamos aproximadamente 120 casos em cada centro. Porém esta não é a realidade atual da doença, com um pequeno número de casos observados nos centros de referência para HAP. Objetivo: Relatar os casos de HAP associados ao HIV em um centro de referência para tratamento de HAP do Estado de São Paulo, no período de 1999 a 2011. Métodos: Análise retrospectiva através da revisão de prontuários. Resultados: Foram observados 8 casos de hipertensão pulmonar em pacientes com infecção pelo HIV, dos quais 7 apresentavam HAP associado ao HIV e 1, tromboembolia pulmonar. Houve predomínio do gênero feminino (6:1). A idade variou de 35 a 42 anos, com média de 37 ± 4,8 anos. O principal sintoma inicial foi dispnéia, a classe funcional quando do diagnóstico da HAP foi de III-IV em 6 dos 7 pacientes, com um tempo médio de infecção pelo HIV de 11 ± 6,3 anos. Apenas um paciente não se encontrava em terapia HAART no momento do diagnóstico, e não foi observado relação com o nível de CD4 (390 ± 142 cels/ìl). Do ponto de vista hemodinâmico, foram observados os seguintes parâmetros: PAD 10,7 ± 6,2 mmHg, PAPm 60,4 ± 19,8 mmHg, IC 2,2 ± 1,0 L/min/m2 (variando de 1,7 a 4,22 L/min/m2) e RVP 16,8 ± 8,7 Wood. Os pacientes caminharam em média 402 m no teste de caminhada de 6 minutos e apresentaram V'O2 de pico de 11,6 ± 4,9 ml/kg/min ao teste de exercício cardiopulmonar, com níveis séricos de BNP que variaram de 6,2 a 584 pg/ml. Quatro pacientes receberam sildenafil e apesar da associação com HAART, não apresentaram complicações. Três pacientes faleceram antes do início de terapia específica para HAP. O tempo médio de seguimento foi de 31 meses, com 4 óbitos (3 relacionados à HAP). Três pacientes permanecem em acompanhamento, dois em CF II e um em CF III. Conclusão: Relatamos aqui a experiência de 12 anos de nosso centro, com 7 casos de HAP associado ao HIV, um número ainda distante do esperado perante a atual população de pacientes portadores do vírus HIV em nosso país. A dispnéia foi o sintoma preponderante ao diagnóstico, sendo este realizado predominantemente em estadio avançado da doença, com CF III-IV e com baixos IC e V'O2 de pico.

P036 - **HIPERTENSÃO ARTERIAL PULMONAR SECUNDÁRIA A ESQUISTOSSOMOSE**

JOSÉ RODRIGUES SANTOS JÚNIOR; FERNANDO FERREIRA SANTOS; MARCELLA NARA NUNES; PRISCILLA SILVA ABRAHÃO; GABRIELA FERREIRA PADUANI; VIRGÍLIO COSTA FARNESE; EDUARDO CROSARA GUSTIN; THULIO MARQUEZ CUNHA

FACULDADE DE MEDICINA DA UNIVERSIDADE FEDERAL DE UBERLÂNDIA, UBERLÂNDIA, MG, BRASIL.

Introdução: A esquistossomose é uma doença causada pelo trematódeo Schistosoma mansoni. O homem é o hospedeiro definitivo e moluscos do gênero Biomphalaria são os intermediários. Suas formas adultas parasitam vasos mesentéricos eliminando ovos diariamente. O granuloma formado em resposta à presença do ovo nos tecidos leva à fibrose periportal do fígado com hipertensão portal, podendo acometer a cisrulação pulmonar direta ou indiretamente levando hipertensão de artéria pulmonar.

Relato De Caso: Mulher, 47 anos, natural de Recife/PE, deu entrada no PS com perda da consciência. Apresentava história de dois anos de dispnéia progressiva até o repouso. Negava tabagismo e etilismo. Ao exame apresentava edema em membros inferiores, baqueteamento digital, PA: 80x60 mmhg, sopro sistólico em foco pulmonar e baço palpável Boyd III. Notava-se ainda anemia com microcítica e hipocrômia com plaquetopenia. USG de abdomem mostrava hepatopatia crônica e esplenomegalia. Raio X tórax evidenciou dilatação do tronco da artéria pulmonar e aumento das câmaras cardíacas direitas. A paciente apresentou piora da dispnéia e sinais de instabilidade hemodinâmica, evoluindo com parada cardiorespiratória e óbito. Em necropsia evidenciou grande aumento de câmaras cardíacas direitas, esplenomegalia, granulomas hepático periportal com sinais de fibrose e granulomas perivasculares em pulmão, compatível com esquistossomose forma hepatoesplênica e pulmonar.

Conclusão: A esquistossomose forma hepatoesplênica associada à forma pulmonar com hipertensão pulmonar, revela a gravidade e complexidade do acometimento humano pelo S. mansoni. O diagnóstico precoce da esquistossomose e o tratamento específico podem evitar a forma pulmonar da esquistossomose, cujo prognóstico e evolução são desfavoráveis.

AO157 - **PERFIL DOS PACIENTES COM TROMBOEMBOLIA VENOSA PULMONAR INTERNADOS EM ENFERMARIA DE PNEUMOLOGIA DE HOSPITAL TERCIÁRIO**

PAOLA FERNANDA BAPTISTELLA TOTH; MANUELA BRISOT FELISBINO; PATRICIA KITTLER VITORIO; KENIA SCHULTZ; ANGELO XEREZ CEPÊDA FONSECA; RUDOLF KRAWCZENKO FEITOZA DE OLIVEIRA; MAURI MONTEIRO RODRIGUES; CARLOS ALBERTO C. PEREIRA
HSPE, SAO PAULO, SP, BRASIL.

Introdução: Tromboembolia venosa (TEV) pulmonar aguda é uma doença grave e frequente, subdiagnosticada, com incidência variando de 23 a 69 casos/100000 pessoas. O diagnóstico baseia-se nos achados clínicos, laboratoriais e radiológicos. A identificação de fatores de risco de gravidade e o tratamento precoce reduzem a mortalidade.
Objetivo: Avaliar o perfil de pacientes com o TEV pulmonar aguda em pacientes internados em enfermaria de pneumologia.
Métodos: Estudo longitudinal e descritivo, realizado no Serviço de Doenças do Aparelho Respiratório do Hospital do Servidor Público Estadual de São Paulo, no período de março de 2007 a junho de 2011. Foram analisados 49 pacientes com idade acima de 18 anos com o diagnóstico de TEV através de angiotomografia de tórax com protocolo para embolia, mapeamento de perfusão pulmonar e ultrassonografia venosa profunda com Doppler dos membros inferiores.
Resultados: Dos 49 pacientes estudados a média de idade foi de 64±15 anos (19 - 87), 23 do sexo masculino e 26 do feminino. Dispneia foi o sintoma mais frequente, presente em 40 pacientes (82%), seguida de dor torácica em 21(43%), hemoptise em 7 (14%) e síncope em 5 (10%). Frequência respiratória > 20 irpm foi encontrada em 18 pacientes (37%), FC > 100 bpm em 21 (43%) e sinais clínicos de TVP em 13 (31%). Em relação aos fatores de risco para TEV, 9 pacientes tinham altos (18%), 12 moderados (24,5%), 34 fracos (69%) e 6 (2%) não tinham fatores evidentes. O escore de Wells foi de alta probabilidade em 9 pacientes (18%), intermediária em 25 (51%) e baixa em 15 (31%). Dez pacientes (20%) tinham trombos centrais, 9 periféricos (18%) e centrais e periféricos em 12 (24,5%). Cintilografia foi realizada em 6 pacientes sendo diagnóstica em 4 (67%). A média da PSAP estimada pelo ecocardiograma em 29 pacientes foi de 50 ± 19 mmHg, 20 tinham PSAP > 40mmHg (70%). Disfunção do VD foi detectada em 4 de 32 pacientes (12%) . D dímero foi dosado em 40 pacientes, todos estavam acima de 0,5 mg/L, com mediana de 4,4 mg/L (0,84 – 20,7). Troponina > 0,03 ng/ml foi encontrada em 16 de 46 pacientes (35%) e BNP > 100 pg/ml em 16 de 29 pacientes (55%).
Risco de morte foi estratificado em 38 pacientes, sendo alto em 2 (5%), moderado em 19 (50%) e baixo em 2 (45%). Três pacientes receberam trombolítico, um paciente encontrava-se hemodinamicamente estável, porém com hipoxemia acentuada e sinais de sobrecarga do VD na angiotomografia.
Conclusão: Os resultados encontrados são semelhantes aos da literatura. A incidência de hipertensão pulmonar foi alta, sendo que 4 pacientes tinham disfunção do VD, apesar de um número considerável de troponina e ou BNP elevados. Embora o uso de trombolíticos seja facultativo nos pacientes com risco de morte moderado, com exceção de um paciente, todos foram tratados com heparina e evoluíram sem complicações na fase aguda.

P037 - **POLIANGEÍTE MICROSCÓPICA COM REMISSÃO COMPLETA APÓS TRANSPLANTE RENAL**

TATIANA STRAVA CORRÊA; FERNANDO FERREIRA SANTOS; MARCELLA NARA NUNES; GABRIELA FERREIRA PADUANI; JOSÉ RODRIGUES SANTOS JÚNIOR; VIRGÍLIO COSTA FARNESE; EDUARDO CROSARA GUSTIN; THULIO MARQUEZ CUNHA
FACULDADE DE MEDICINA DA UNIVERSIDADE FEDERAL DE UBERLÂNDIA, UBERLÂNDIA, MG, BRASIL.

Introdução: A Poliangeíte Microscópica (PAM) é uma vasculite necrosante sistêmica predominantemente de pequenos vasos, pertencente ao grupo das vasculites ANCA positivos. O acometimento pulmonar e renal são importantes causas de morbidade e mortalidade.
Relato De Caso: Mulher 25 anos, com HAS e IRC em hemodiálise há 6 anos de causa a princícpio desconhecida, apresentou insuficiência respiratória grave em junho/2009 com tosse seca, dispnéia, febre e astenia há 1 semana, com piora há 3 dias com taquipnéica, SpO2 67% e crepitações difusas bilaterais, com necessidade de VM. Raio X e TC de tórax mostravam quadro compativel com edema/hemorragia alveolar. Biópsia transbrônquica mostrou sinais de vasculite, com dosegem de p-ANCA positivo. Com diagnóstico de PAM, foi submetida a transplante renal em maio de 2010, estando em remissão desde então.
Conclusão: A ocorrência de quadro pulmonar grave compatível com edema/hemorragia alveolar associado a insuficiência renal (síndrome pulmão-rim) nos obriga a considerar como diagnóstico diferencial as vasculites sistêmicas. O quadro clínico associado a biopsia compatível com vasculite (renal ou pulmonar) e o p-ANCA positivo nos permite fazer o diagnóstico de PAM. Apesar do tratamento de vasculites ter se aprimorado, cerca de 20% evoluem para IRC, com necessidade de transplante (Tx) renal. A taxa de recidiva da vasculite pós Tx é de 0.02-0.04/paciente/ano, comparado com 0.07-0.09/paciente/ano nos não transplantados, fato explicado pelo uso dos imunossupressores pós Tx. Neste relato de caso destaca-se a importância do diagnóstico precoce das vasculites sistêmicas, pois o tratamento destas afecções não deve ser retardado, prevenindo a evolução para IRC dialítica e diminuindo a probabilidade de novos surtos. Reforçamos que pacientes com PAM que evoluem para IRC devem ser levados ao transplante renal pois, além da melhora da sobrevida, ocorre diminuição da taxa de recorrência da doença.

Bibliografia:

A. Elmedhem, et al. “Relapse rate and outcome of ANCA-associated small vessel vasculitis after transplantation”. Nephrol Dial Transplant (2003) 18: 1001–1004
Antineutrophil Cytoplasmic Antibody-Associated Vasculitides and Respiratory Disease – Chest, 2009
Poliangeíte microscópica com hemorragia alveolar difusa. Jornal Brasileiro de Pneumologia 30(2) - Mar/Abr de 2004
Renal Transplantation in the ANCA-Associated Vasculitides. American Journal of Transplantati-on 2007; 7: 2657–2662

P038 - **SARCOMA DE ARTÉRIA PULMONAR COMO DIAGNÓSTICO DIFERENCIAL DE TROMBOEMBOLISMO PULMONAR CRÔNICO: RELATO DE CASO**

JOSE ROBERTO MEGDA FILHO; ROBERTA KAWHAGE SANTOS; MARIAH PRATA SOLDI PASSOS; REGINA CÉLIA TIBANA; MARINA DORNFELD CUNHA CASTRO; ELOARA VIEIRA MACHADO FERREIRA; ROBERTA PULCHERI RAMOS; JAQUELINA SONOE OTA ARAKAKI
UNIFESP, SAO PAULO, SP, BRASIL.

A.M., 54 anos, masculino, casado, corretor de imóveis, tabagista 30 anos/maço, sem outras comorbidades, relatando dispnéia aos médios esforços há 3 meses, progressiva, associada à tosse seca e perda ponderal de 5 kg no período. Há 1 mês apresentou dor em hemitórax anterior esquerdo, de moderada intensidade, não ventilatório-dependente. Negava febre, sibilância ou hemoptise acompanhando quadro. Negava contato com pássaros, mofos ou sintomáticos respiratórios. Encaminhado ao nosso serviço por suspeita diagnóstica de tromboembolismo pulmonar crônico. Ao exame físico, apresentava-se em regular estado geral, emagrecido, taquipneico (f 24 irpm), SpO2 93% em ar ambiente, não sendo observado alterações ao exame cardiorespiratório. Linfonodomegalia em cadeia axilar direita de 2cm, endurecido, doloroso, sem sinais de flogose. Não apresentou dessaturação ao teste da caminhada de 6 minutos. Exames laboratoriais mostraram anemia leve, normocromica e normocitica, e gasometria arterial com pO2 de 78 mmHg, sem outras alterações. Na radiografia de tórax havia alargamento mediastinal à esquerda, e a tomografia de tórax detalhou massa localizada em hilo esquerdo, infiltrando artéria pulmonar ipsilateral, e múltiplos nódulos de até 1,8 cm no lobo inferior esquerdo, suspeitos de lesão secundária. O ecocardiograma mostrou PSAP de 40 mmHg, disfunção moderada de VD com fração de ejeção normal. O exame broncoscópico revelou estenose da divisão superior do lobo superior esquerdo, por provável compressão extrinseca e a biópsia transbrônquica diagnosticou proliferação de células mesenquimais atípicas. Investigado o linfonodo axilar, cuja descrição anatomopatológica foi infiltração por neoplasia maligna de células fusiformes, e o laudo imuno-histoquímico foi compatível com leiomiossarcoma de alto grau. Concluiu-se então o diagnóstico de sarcoma de artéria pulmonar, com metástases linfonodal e pulmonar. O paciente foi encaminhado para terapêutica ambulatorial em serviço de oncologia, com óbito por evolução da doença, 15 dias após o diagnóstico definitivo.
Discussão: Sarcoma de artéria pulmonar é um raro tumor maligno, com aproximadamente 250 casos relatados na literatura. O diagnóstico é difícil, e muitas vezes retardado, devido à natureza inespecífica dos sintomas. A clínica associada ao tromboembolismo pulmonar crônico como dispnéia, dor torácica, síncope e palpitações, são as mais comuns em pacientes com sarcoma de artéria pulmonar, que, associada à semelhança radiológica, justificam o freqüente erro diagnóstico neste grupo. O prognóstico é muito ruim, com taxas de sobrevivência de cerca de 20% em 1 ano e 6% em 5 anos. É importante que esta patologia deva ser incluída no diagnóstico diferencial de TEP agudo ou crônico, uma vez que a ressecção tumoral completa em uma fase inicial é a maneira mais eficaz na tentativa de melhorar o prognóstico desses pacientes.

P039 - **SHUNT INTRAPULMONAR EM PACIENTE COM HIPERTENSÃO PULMONARTROMBOEMBÓLICA CRÔNICA: ANASTOMOSE FUNCIONAL?**

ROBERTA PULCHERI RAMOS; FABRÍCIO MARTINS VALOIS; FREDERICO MANCUSO; ELOARA VIEIRA MACHADO FERREIRA; LUIS EDUARDO PRADO PFINGSTEN; ANDRE TELIS DE VILELA; MAURI MONTEIRO RODRIGUES; CARLOS ALBERTO TELES; JAQUELINA SONOE OTA ARAKAKI
UNIFESP, SAO PAULO, SP, BRASIL.

Introdução:A função das artérias brônquicas é nutrir o tecido pulmonar, não participandodas trocas gasosas intrapulmonares. Pacientes com hipertensão pulmonar tromboembólicacrônica (HPTEC) podem apresentar dilatação de artérias brônquicas e tal achado é relacionado a um melhor prognóstico pós-operatório. Sabe-se que existem anastomoses entre as artérias brônquicas e as arteríolas pulmonares que, sob condições normais, podem ficar funcionalmente fechadas. Sob condições patológicas,pode ocorrer abertura dessas anastomoses e até geração de fístulas verdadeiras.
Relatode Caso: Paciente do sexo masculino de 44 anos, com história de dispnéia progressiva há 2 anos, recebeu diagnóstico de embolia pulmonar e foi tratado com anticoagulação e trombólise. Após 6 meses de anticoagulação, paciente mantinha dispnéia aos pequenos esforços e sinais de insuficiênciacardíaca direita. Ecocardiograma mostrava dilatação de câmaras direitas com VRT4,6m/s (PSAP 100mHg), TAPSE 12mm e presença de pequeno derrame pericárdico. Após infusão de salina agitada observou-se tardiamente a presença de microbolhasnas cavidades esquerdas (shunt intrapulmonar). Cintilografia pulmonar evidenciava defeitos de perfusão segmentares e TC de tórax mostrou falhas de enchimento proximais, além da presença de perfusão em mosaico e dilatação importante da circulação brônquica. Foram realizados cateterismo cardíaco direitoe exames funcionais pré-operatórios para avaliação cirúrgica. Paciente foi submetido a tromboendarterectomia pulmonar bilateral sem intercorrências. Não apresentou edema de reperfusão no pós-operatório. Após 1 mês de cirurgia, paciente encontrava-se em classe funcional I, com ecardiograma mostrando VRT2,7m/s (PSAP 38mmHg), TAPSE 15mm e ausência de shunt intrapulmonar após infusão de solução salina agitada.
Conclusão:A presença de dilatação de artérias brônquicas é um sinal comum em pacientescom HPTEC e o aumento do fluxo sistêmico decorrente dessa circulação colateral já foi demonstrado em estudos de ressonância magnética. Em nosso paciente, a normalização dos achados de ecocardiograma com microbolhas no pós-operatário sugere fechamento de anastomoses intrapulmonares provavelmente relacionadas à circulação brônquica. O papel de tais anastomoses, seja na melhora das trocas gasosas ou na diminuição da sobrecarga ventricular direita, ainda é incerto.

P040 - **TRMBOEMBOLISMO PULMONAR E TROMBOCITOPENIA INDUZIDA PELA HEPARINA**

MURILO MIGLIO NEIVA; JOSE ANTONIO DOS SANTOS FREIRE; RITA DE CASSIA TEIXEIRA GARCIA LOPES MORRONE; ADA MARIA DOURADO; VERA LUCIA DA GAMA E SILVA VOLPE
HSPM, SAO PAULO, SP, BRASIL.

HDA: Homem, 29 anos, trazido ao serviço de emergência, devido queda de bloco de concreto sobre os membros inferiores.
EF: Pressão arterial: 123x 87, freqüência cardíaca: 106, saturação 98%. Fratura exposta de membros inferiores, queda da perfusão mais grave à esquerda.
DX: Fratura membros inferiores; Trombose Venosa Profunda e Tromboembolismo Pulmonar; Plaquetopenia induzida por heparina.
Evolução: Fixação externa de fraturas sem intercorrências. No 12º DIH apresentou dispnéia súbita e febre, complicada com derrame pleural bilateral. Toracocentese: líquido pleural (exsudato). Apresentou plaquetopenia sendo suspenso heparina profilática. Reintroduzida após 5 dias devido plaquetas normais. Apresentou piora da dispnéia e dor em base de hemitórax direito. Diagnosticado tromboembolismo em tronco pulmonar direito à angiotomografia. Iniciado anticoagulação plena, com melhora da dispnéia e da dor. No 4º dia de heparinização voltou a apresentar plaquetopenia. Suspenso a anticoagulação. Realizado ultrassonografia de membros inferiores que evidenciou trombose venosa profunda. Devido à impossibilidade de anticoagulação, optou-se pela introdução de filtro de veia cava inferior, sem intercorrências. Após recuperação plaquetária iniciou anticoagulação oral. Cessando a dispnéia e a dor torácica. Recebendo alta hospitalar após cinqüenta dias de internação.
Discussão: Incidência de TEP na população geral é estimada em 5/10.000 pacientes, com mortalidade 4 vezes maior quando o tratamento não é instituído. A tríade de Virchow (estase venosa, lesão endotelial e hipercoagulabilidade) é propícia ao desenvolvimento da trombose. Fatores de risco para TVP: trauma; maior que 40 anos; TVP prévio; imobilização; doença maligna, insuficiência cardíaca; infarto do miocárdio; paralisia de membros inferiores; obesidade; veias varicosas; estrogênio; parto; doença pulmonar obstrutiva crônica. Neste relato o paciente apresentava 2 fatores de risco para o desenvolvimento de trombose. A relação imobilização prolongada e o TEP é bem estabelecida devido à perda da bomba muscular, produzindo estase venosa nos membros inferiores. Fratura de membros inferiores é de alto risco. O tratamento com HBPM e HNF é equivalente. A forma intravenosa de HNF é a mais freqüente. Um dos mais importantes efeitos adversos da heparina é a trombocitopenia. A trombocitopenia induzida por heparina (TIH) apresenta 2 tipos: I, menos severa, que ocorre em cerca de 20 a 25% dos pacientes tratados com heparina, e II, mais severa, que ocorre em 2 a 5% dos pacientes, a qual está presente neste relato. A TIH tipo II está relacionada a eventos trombóticos com potencial risco de vida. Indicado filtro de veia cava devido TIH. Após recuperação plaquetária iniciou warfarim, a terapia com anticoagulante oral deve ser postergada até que a trombocitopenia tenha sido resolvida, alcançando objetivo terapêutico neste caso após 4 dias. Angiotomografia de tórax de controle com desaparecimento do trombo.

P041 - **TROMBOEMBOLISMO CRÔNICO DE TRONCO DA PULMONAR POR HIPER-HOMOCISTEINEMIA**

BEATRIZ DALCOLMO DE ALMEIDA LEÃO; RENATA CHIARI DE FÉO MORAES; MAKOTO SAITO; VERA LUCIA DA GAMA E SILVA VOLPE; ADA MARIA DOURADO; NELSON MORRONE; RITA DE CASSIA TEIXEIRA GARCIA LOPES MORRONE; JOSE ANTONIO DOS SANTOS FREIRE
HOSPITAL DO SERVIDOR PÚBLICO MUNICIPAL, SÃO PAULO, SP, BRASIL.

Introdução: A Hipertensão Pulmonar (HP) é uma doença complexa multifatorial caracterizada pelo aumento da pressão nos capilares pulmonares, gerando remodelamento da vasculatura local causando insuficiência cardíaca (IC) direita. As trombofilias são causas conhecidas de HP por aumentarem o risco de eventos tromboembólicos, causando obstrução vascular, levando a HP.
Objetivos: Relato de caso de uma paciente de 57 anos, AIDS há 10 anos em tratamento regular, com episódios de Tromboembolismo Venoso (TEV) nos anos de 2004, 2006 e 2008, além de oclusão arterial em 2004. Após vários eventos trombóticos foi diagnosticada com trombofilia devido hiper-homocisteinemia em 2009.
Métodos: Consulta médica de acompanhamento, análise de prontuário, exames de imagem e laboratoriais.
Resultados: Em 2011 apresentou descompensação clínica, com dispnéia grave e dessaturação, diagnosticado novo episódio de TEV apesar da anticoagulação adequada, sendo submetida à colocação de filtro de veia cava. Exames da última internação: Ecocardiograma com PSAP 87-92mmHg; CT-Tórax mostrou grande êmbolo em tronco de artéria pulmonar; SO2 em ar ambiente 70%, necessitando de uso continuo de O2 15L/min com máscara de Venturi. No momento em avaliação pela Cirurgia Torácica para realização de Trombendarterctomia para diminuir as limitações físicas e a dependência de O2.
Conclusão: A HP é classificada em 5 grupos, neste caso HP por tromboembolismo crônico (HPTEC - grupo 4). A Hiper-homocisteinemia é um fator predisponente para TEV elevando o risco em até 5 vezes3 devido a vários mecanismos, como o aumento do estresse oxidativo na vasculatura pulmonar e da inflamação local e diminuição do relaxamento endotelial. A HPTEC é causa rara de HP, caracterizada pela organização intraluminal do trombo causando estenose dos capilares, alteração da sua arquitetura e remodelamento endoletial. O tratamento da HPTEC ainda é discutível e existem poucos consensos na literatura. A anticoagulação contínua evita novos episódios de TEV, entretanto não altera a progressão natural da doença. Até o momento a preferência terapêutica é pela endarterectomia pulmonar, mas nem todos os pacientes se beneficiarão com este procedimento. No tratamento farmacológico os derivados da prostaciclina, os antagonistas dos receptores da endotelina e os inibidores da fosfodiesterase têm sido utilizados mostrando em alguns casos melhora dos sintomas, porém sem alterar a sobrevida ou os exames complementares. O manejo da hiper-homocisteinemia é feito com reposição de Ácido Fólico e Vitamina B, com o intuito de minimizar o estimulo trombogênico. Por fim, concluímos que a paciente em questão apresentou HPTEC devido a hiper-homocisteinemia, uma trombofilia hereditária que eleva o risco de trombose venosa e arterial, apresentando sintomatologia importante com limitações funcionais e que se não for devidamente acompanhada e manejada evolui para uma IC direita grave, levando a morte em alguns anos.

P042 - **TROMBOEMBOLISMO PULMONAR EM GESTANTE: PROPEDÊUTICA E TRATAMENTO**

KENIA SCHULTZ; MANUELA BRISOT FELISBINO; ANGELO XEREZ CEPÊDA FONSECA; CLÁUDIA SIMONE G OKAWA; MARIA RAQUEL SOARES; PATRICIA KITTLER VITORIO; MAURI MONTEIRO RODRIGUES; CARLOS ALBERTO C. PEREIRA
HSPE, SÃO PAULO, SP, BRASIL.

Relato do Caso: Paciente com 38 anos, gestante de 26 semanas. Paciente referia dispneia aos médios esforços há 30 dias, acompanhada de edema em membros inferiores e dor em panturrilhas. Há dois dias da admissão, houve piora da dispnéia. Ao exame, PA: 110 x 70 mmHg, FC: 120 bpm, FR: 24 irpm, saturação de O2 95% em ar ambiente e repouso, ausculta respiratória sem alterações, edema +2/+4 em membros inferiores e panturrilhas livres. Eletrocardiograma e RX de tórax, sem alterações. Hemograma e eletrólitos normais, CPK=44, CKMB=0,5, troponina=0,06, BNP=196, D-dímero=3,9, gasometria arterial: pH=7,5; PaCO2=20,9; PaO2=71,5; SatO2=96%. A hipótese diagnóstica inicial foi de tromboembolismo pulmonar (TEP). Iniciou-se a investigação com Doppler venoso de membros inferiores que não evidenciou trombose. Ecocardiograma: FE 80%; aumento moderado de câmaras direitas; PSAP: 59 mmHg. Devido a alta probabilidade clínica e presença de hipertensão pulmonar ao ecocardiograma iniciou-se enoxaparina subcutânea em dose plena. Diante da necessidade em confirmar a causa da hipertensão pulmonar, secundária a TEP ou hipertensão arterial pulmonar idiopática, foi realizada tomografia com protocolo para TEP e proteção do feto que confirmou o TEP agudo em tronco de pulmonares. A paciente evolui com melhora clínica, queda de BNP e PSAP: 39 mmHg após 15 dias tratamento. Discussão: O risco de tromboembolia venosa na mulher é 10 vezes maior na gestação. A incidência geral é baixa em torno de 0,5 – 1 em 1000, mas a mortalidade materna é alta. Queixas comuns, como dispnéia e edema de membros, necessitam de uma maior atenção, e o diagnóstico diferencial com TEP deve ser considerado. O Doppler de membros inferiores apresenta menor sensibilidade e especificidade na gestante, principalmente quando trombo isolado em veias ilíacas, mas é o exame inicial de escolha por ser inócuo para a mãe e o feto. Nas últimas décadas vários estudos têm comprovado o baixo risco para o feto da realização da tomografia em qualquer período gestacional. O mapeamento ventilação-perfusão também é uma opção, mas apresenta limitações técnicas. O início precoce da heparinização reduz a morbi-mortalidade. Os dicumarínicos são contra-indicados no primeiro (teratogenicidade) e terceiro (complicações hemorrágicas) trimestre. O tratamento de escolha é a heparinização até o parto seguido de anticoagulação oral.

P043 - **TROMBOEMBOLISMO PULMONAR SIMULANDO PNEUMONIA COMUNITÁRIA**

ALEX GONÇALVES MACEDO; DEIVID MIZIARA; FELIPE UTYAMA
SANTA CASA DE SANTOS, SANTOS, SP, BRASIL.

Paciente foi atendido no Hospital da Santa Casa de Santos com um quadro de dispnéia de evolução subaguda, de crescente intensidade,sendo que 4 semanas antes apresentou quadro de tosse com expectoração amarelada e febre acima de 38°C. Naquele primeiro momento, o paciente foi atendido no pronto socorro e apresentava uma imagem radiográfica de tórax compatível com pneumonia lobar inferior direita e pequeno derrame pleural. O paciente foi tratado com levofloxacino por 7 dias, apresentando melhora do quadro e da evolução radiológica. Após 2 semanas deste primeiro evento, apresentou um novo quadro de dor torácica à esquerda a e com radiografia de tórax com pequeno derrame pleural neste local. O paciente evoluiu com resolução completa do quadro clínico-radiológico. Na internação atual a ser descrita, o quadro clínico era de dispnéia e palpitação, sendo internado na Santa Casa de Santos. Quando solicitado exames complementares, observou-se que as enzimas cardíacas estavam alteradas e que a radiografia de tórax era normal, o que se pensava se tratar de uma síndrome coronariana aguda com resultante insuficiência ventricular esquerda. O eletrocardiograma no momento inicial era normal e o ecocardiograma apresentava hipertensão arterial pulmonar, o que falava contra esta última hipótese. O quadro clínico do paciente, ao contrário do que se esperava, evoluiu com os sinais e sintomas de TEP quando passados 2 dias de internação hospitalar. Na anamnese do paciente, não se encontrava um histórico para trombose venosa profunda ou fator de risco para TVP/TEP, como cirurgia recente, câncer, ou qualquer estado de hipercoagulabilidade. Os anticorpos para colagenoses eram todos negativos. Na admissão, o paciente não apresentava sinais nem sintomas de trombose venosa profunda e estas apenas se manifestaram após 9 dias de internação, quando o paciente evolui com dor e edema em membro inferior direito.

P044 - **USO DO SILDENAFIL EM GESTAÇÃO DE PACIENTE COM HIPERTENSÃO ARTERIAL PULMONAR SECUNDÁRIA À CARDIOPATIA CONGÊNITA (SÍNDROME DE EISENMENGER)**

MAIRA ELIZA PETRUCCI ZANOVELLO; PAULA CATARINA CARUSO; MONICA CORSO PEREIRA; ILMA APARECIDA PASCHOAL; MAURICIO SOUSA DE TOLEDO LEME
UNIVERSIDADE ESTADUAL DE CAMPINAS, CAMPINAS, SP, BRASIL.

Introdução: As cardiopatias congênitas não corrigidas cirurgicamente expõem a circulação pulmonar a um sistema de hiperfluxo sanguíneo crônico, que leva à instalação de remodelamento vascular nos pequenos vasos, elevando a resistência vascular pulmonar. Quando as pressões nas câmaras cardíacas direitas tornam-se maiores que nas esquerdas, o fluxo tende a se inverter. Assim se define a Síndrome de Eisenmenger (SE): presença de hipertensão arterial pulmonar (HAP) secundária às cardiopatias congênitas. A sobrevida dos pacientes com SE vem aumentando, e cada vez mais pacientes do sexo feminino chegam à idade fértil, e acabam por engravidar. Na gestação, as adaptações fisiológicas do organismo materno resultam em uma piora significativa da HAP. Apesar de ter havido uma melhora nos últimos anos nos desfechos das gestantes com HAP, a mortalidade materna permanece alta, e ocorre em 30-50% dos casos. O maior risco encontra-se nas fases de parto e puerpério devido a tromboembolismo, hemorragia e piora da insuficiência cardíaca direita.
Objetivo: Relatar a evolução e o uso de inibidor de fosfodiesterase durante a gestação de paciente portadora de Síndrome de Eisenmenger.
Método: Acompanhamento da paciente a partir do segundo trimestre no Hospital de Clínicas de Campinas- UNICAMP.
Resultado: Paciente gestante de 34 anos com cardiopatia congênita e SE, classe funcional II, sem acompanhamento regular iniciou o pré-natal com 25 semanas de gestação. Exames anteriores: Ecocardiograma (2004)- VD de 40mm, átrio único (isomerismo esquerdo), hipertensão arterial pulmonar importante (PSAP não estimada); quantificação de shunt direito-esquerdo (cintilografia) positivo para shunt pulmonar-sistêmico. Eco atual- isomerismo atrial esquerdo (átrio único morfologicamente esquerdo), defeito parcial do septo atrioventricular, agenesia de Veia Cava Inferior e pressão sistólica de artéria pulmonar (PSAP) estimada em 41mmHg. A paciente permaneceu internada desde a 25ª semana de gestação. Até o parto manteve o uso de heparina (dose profilática) e Sildenafil 60 mg por dia. No período foram realizados três novos ecocardiogramas que mantinham a mesma alteração anatômica, e os mesmos níveis pressóricos, ausência de derrame pericárdico e VD não medido. A paciente foi submetida a parto cesárea com 32 semanas de gestação, sem intercorrências. Permaneceu internada por 30 dias após o parto, sem instabilidade hemodinâmica ou piora da HAP. A saturação de oxigênio se manteve, e não obteve resposta ao oxigênio suplementar. A criança vive bem, sem relato de malformações congênitas ou alteração de seu desenvolvimento.
Conclusão: A gravidez tem contra-indicação absoluta em pacientes com SE devido ao alto risco materno. Relatamos um caso de gestação em paciente com HAP que evoluiu com desfecho favorável para a mãe e bebê, na qual foi utilizado um inibidor de fosfodiesterase.

DPOC

AO153 - **ALTERAÇÕES ELETROCARDIOGRÁFICAS E ECOCARDIOGRÁFICAS EM PACIENTES COM DPOC ESTRATIFICADOS DE ACORDO COM A GRAVIDADE DA DOENÇA**

KARIME NADAF DE MELO SCHELINI; LAURA MIRANDA DE OLIVEIRA CARAM; SUZANA ÉRICO TANNI; RENATA FERRARI; CRISTIANE ROBERTA NAVES; LIANA SOUSA COELHO; SILMÉIA GARCIA ZANATI; IRMA DE GODOY
UNESP, BOTUCATU, SP, BRASIL.

Introdução: Estudos epidemiológicos mostram alta prevalência de doença cardiovascular (DCV) em pacientes com DPOC, porém poucos estudos avaliaram a prevalência de alterações cardíacas de acordo com a gravidade da doença. Objetivos: Avaliar a prevalência de alterações eletrocardiográficas e ecocardiográficas em pacientes com DPOC. Métodos: 50 pacientes com DPOC leve/ muito grave (62% do gênero masculino, idade = 67 ± 9 anos, VEF1 = 56 ± 23%) foram submetidos a avaliação médica, história clínica, exame físico, eletrocardiograma, Doppler-ecocardiograma e avaliação laboratorial. Resultados: Dos 50 pacientes avaliados, 70% apresentavam co-morbidades. Alterações sugestivas de doença cardíaca isquêmica foram identificadas em 10% da população estudada e disfunção diastólica leve do ventrículo esquerdo em 88%, independentemente da gravidade da DPOC. Pacientes com doença leve / moderada apresentaram maior prevalência de alterações na contratilidade segmentar (p = 0,01), enquanto os pacientes com DPOC grave/muito grave apresentaram maior prevalência de sobrecarga ventricular direita (p = 0,01) e aumento das câmaras cardíacas direitas (p = 0,001). Idade, gênero masculino, hipertensão arterial sistêmica, proteína C-reativa e índice BODE foram incluídos em análise de regressão linear múltipla e logística, com o diâmetro diastólico do ventrículo esquerdo e o tamanho do átrio esquerdo como variáveis dependentes. O gênero masculino (p=0,03) e o índice BODE (p=0,01) foram preditores do diâmetro ventricular esquerdo diastólico (R2 = 0,12). A pressão arterial sistêmica foi preditora do aumento do átrio esquerdo (OR = 3,85 (1,04 - 14,27), p = 0,04). Discussão: Os achados eletrocardiográficos e ecocardiográficos mostraram prevalência de anormalidades sugestivas de doença cardíaca isquêmica abaixo da descrita na literatura (Brekke et al. 2008). Por outro lado, o estudo ecocardiográfico mostrou alterações sugestivas de disfunção diastólica do ventrículo esquerdo em proporção de pacientes mais elevada que a descrita na literatura pertinente (Funk et al. 2008). Conclusão: Pacientes com DPOC apresentam alta prevalência de alterações cardíacas ecocardiográficas subclínicas, independentemente da classificação de gravidade de acordo com os critérios do GOLD. Entretanto, a classificação de gravidade da doença de acordo com índice BODE parece estar associada a algumas alterações estruturais cardíacas nestes pacientes.
Pesquisa apoiada pela FAPESP (2010/10312-1).

AO152 - **CARACTERIZAÇÃO E IMPACTO DA DOENÇA PULMONAR OBSTRUTIVA CRÔNICA NO BRASIL: UMA ANÁLISE DE SUBGRUPO DO ESTUDO GIANT**

JOSÉ ROBERTO DE BRITO JARDIM[1]; JÚLIO CESAR ABREU DE OLIVEIRA[2]; IRMA DE GODOY[3]; CARLOS CEZAR FRITSCHER[4]; JORGE PEREIRA[5]

1.UNIVERSIDADE FEDERAL DE SÃO PAULO (UNIFESP), SAO PAULO, SP, BRASIL; 2.UNIVERSIDADE FEDERAL DE JUIZ DE FORA, JUIZ DE FORA, MG, BRASIL; 3.UNIVERSIDADE ESTADUAL DE SÃO PAULO (UNESP), BOTUCATU, SP, BRASIL; 4.PONTIFICIA UNIVERSIDADE CATÓLICA DO RIO GRANDE DO SUL (PUC-RS), PORTO ALEGRE, RS, BRASIL; 5.UNIVERSIDADE FEDERAL DA BAHIA (UFBA), SALVADOR, BA, BRASIL.

Introdução: A doença pulmonar obstrutiva crônica (DPOC) é atualmente a quinta causa de morte no Brasil, e a exacerbação aguda é responsável por perda de qualidade de vida e aumento da morbidade e mortalidade. O moxifloxacino foi avaliado em diversos estudos clínicos e possui eficácia comprovada no tratamento de exacerbações da DPOC. Este estudo visa mostrar o cenário real da DPOC e o uso do moxifloxacino na exacerbação na prática clínica brasileira.
Objetivos: Avaliar a epidemiologia, padrões de tratamento e as características clínicas de uma coorte de pacientes brasileiros com DPOC, bem como os desfechos clínicos na exacerbação infecciosa de pacientes tratados com moxifloxacino.
Métodos: Foi realizada análise descritiva da coorte de pacientes brasileiros do estudo observacional e prospectivo Greatest International Antibiotic Trial (GIANT). Os pacientes foram inclusos no período de fevereiro de 2004 a dezembro de 2006. Foram coletadas informações sobre a história da DPOC, frequência das exacerbações, tratamento com moxifloxacino, eventos adversos e um questionário específico foi utilizado para avaliação da qualidade de vida.
Resultados: 585 pacientes com DPOC de diversas áreas demográficas do Brasil foram avaliados. O VEF1 médio entre aqueles avaliados com espirometria (39,1%) foi de 1,4 litros. Mais de 90% dos pacientes apresentaram pelo menos um episódio de exacerbação infecciosa, em diferentes níveis de gravidade, leve (17,9%), moderada (67,9%) e grave (13,5%), e apresentando pelo menos um dos critérios de Anthonisen (95,2%). Cerca de 80% destes pacientes com exacerbação receberam tratamento com antibiótico, e os pertencentes à classe das fluorquinolonas foram os mais prescritos (32,9%). Entre os pacientes que receberam o moxifloxacino, a prescrição teve duração máxima de 10 dias (16,1%) e houve melhora dos sintomas da exacerbação com o tratamento de três e cinco dias com o moxifloxacino, em 70% e 93% dos pacientes, respectivamente, com ganho na qualidade de vida. Foi relatado um baixo índice de eventos adversos relacionados à medicação, sendo que 5,5% foram não graves e somente 0,3% foi classificado como grave.
Conclusões: A espirometria é considerada como método padrão de diagnóstico para a DPOC, entretanto, no Brasil ela é subutilizada, sendo que apenas 40% dos pacientes foram avaliados quanto ao seu prognóstico (VEF1). A qualidade de vida é significativamente comprometida durante a exacerbação infecciosa e o uso de moxifloxacino promove benefício clínico real (efetividade clínica) e ganho de qualidade de vida, com um bom perfil de tolerabilidade, em pacientes brasileiros com DPOC.

P116 - **DEFICIÊNCIA DE ALFA 1 ANTITRIPSINA NO BRASIL**

MARIA VERA CRUZ DE OLIVEIRA CASTELLANO; ANGELO XEREZ CEPÊDA FONSECA; KENIA SCHULTZ; MANUELA BRISOT FELISBINO

HOSPITAL DO SERVIDOR PÚBLICO ESTADUAL DE SÃO PAULO, SAO PAULO, SP, BRASIL.

Introdução: A alfa 1 antitripsina (AAT), protease sérica produzida pelo fígado, tem como principal função proteger o pulmão da ação da elastase neutrofílica. A deficiência de AAT é uma doença hereditária autossômica codominante que determina nos adultos enfisema pulmonar e raramente paniculite, vasculite Anca C positivo e hepatopatia. O fenótipo determina o nível sérico. O padrão PiZZ é o que mais frequentemente se associa ao aparecimento de enfisema pulmonar. A deficiência de AAT é uma doença subdiagnosticada.
Os estudos para avaliação da prevalência de deficiência de AAT existentes na literatura foram realizados em amostras populacionais específicas, como recém-nascidos, doadores de sangue, indivíduos com diagnóstico de enfisema de aparecimento precoce e parentes em primeiro grau de deficientes de AAT. Existem dados disponíveis sobre a prevalência de AAT em diversoas países, mas no Brasil até 2005 haviam apenas relatos isolados de casos. A partir de 2005, com a criação da Associação Brasileira de Deficiência de Alfa 1 Antitripsina (ABRADAT) houve uma maior divulgação de informações sobre esta patologia no Brasil, e a implantação de um programa de detecção de casos de deficiência de AAT com o envio de kit diagnóstico.
Objetivos: Avaliar a ocorrência da deficiência de AAT no Brasil após a implantação de programa de divulgação de informações sobre esta doença pela ABRADAT e envio de kit para fenotipagem e confirmação diagnóstica.
Métodos: Estudo descritivo, transverso e prospectivo dos fenótipos de deficiência de AAT em portadores de DPOC com dosagem sérica de AAT < 80mg/dL. O kit com papel filtro era enviado para qualquer região do país atendendo requisição dos médicos com casos suspeitos. A fenotipagem era realizada por difusão isoelétrica para identificação de alelos Pi no Laboratório Pronto Diagnóstico e Simon Winter Institute for Human Genetics, ambos em Israel.
Resultados: Foram realizados no período entre fevereiro de 2005 à julho de 2011, 178 fenotipagens para diagnóstico de deficiência de AAT. As amostras foram procedentes de 18 Estados, com maior número de casos nos Estados de SP (48), DF (31), MG (30), RJ (14) e SC (8). Foram diagnosticados 145 (81,4%) casos com fenótipos não MM, sendo 80 PiZZ (55,2%), 45 PiMZ (31%), 13 PiSZ (8,9%) e 7 PiMS (4,8%)
Conclusões: O fenótipo mais comum de deficiência de AAT no Brasil, como em outros países, é o PiZZ, seguido pelo PiMZ.

AO151 - **DISFUNÇÃO SISTÓLICA DO VENTRÍCULO ESQUERDO VERSUS SOBREVIDA DE PACIENTES AMBULATORIAIS COM DOENÇA PULMONAR OBSTRUTIVA CRÔNICA ESTÁVEL HIPOXÊMICA**

FERNANDO JOSE PINHO QUEIROGA JUNIOR; AHMAD ABDUNY RAHAL; ANDREA DA SILVA MUNHOZ; MARIA ENEDINA C. AQUINO SCUARCIALUPI; MARIA CHRISTINA LOMBARDI MACHADO; JOSE ALBERTO NEDER
UNIVERSIDADE FEDERAL DE SÃO PAULO, SAO PAULO, SP, BRASIL.

Introdução: Diagnostica-se disfunção sistólica do ventrículo esquerdo (DSVE) quando a fração de ejeção do ventrículo esquerdo é menor ou igual a 0,45 (d" 45%). Doença pulmonar obstrutiva crônica (DPOC) e DSVE frequentemente coexistem. Ainda não se sabe se a presença de DSVE interfere na sobrevida de pacientes com DPOC hipoxêmica em uso de oxigenoterapia domiciliar prolongada (ODP).
Objetivos: Avaliar se a presença de DSVE interfere na sobrevida de pacientes com DPOC hipoxêmica em uso de ODP.
Métodos: Estudo prospectivo de coorte em pacientes com DPOC hipoxêmica do ambulatório de doença pulmonar avançada/ODP da UNIFESP (jan./97- abr./11). Na entrada do estudo os pacientes tiveram diagnóstico de DPOC, prescrição de ODP e diagnóstico de DSVE por ecodopplercardiografia (FEVE d" 0,45). Dados basais: idade, sexo, FEVE, índice de massa corpórea, índice de comorbidades de Charlson, VEF1 (% previsto), PaO2 e PaCO2 (ar ambiente), maços/ano fumados e n. de internações por DPOC nos últimos 12 meses. Sobrevida: análise univariada (curvas de sobrevida de Kaplan-Meier) e análise multivariada de Cox, fixando-se as possíveis variáveis confundidoras.
Resultados: Dos 312 pacientes com DPOC estável usando ODP, 69 (22,1%) tinham DSVE na entrada. As caracteristivas basais foram: Idade=64,4±10,8 anos ; IMC=25,4±6,7kg/m2; PaO2=51,1±6,0mmHg; PCO2=46,0±8,0mmHg; VEF1=36,3±11,9 %prev. ; CVF=67,1±18,6%prev. As curvas de sobrevida não ajustadas diferiram significantemente entre os grupos, com menor sobrevida em pacientes com DSVE (log-rank, p=0,01). Após fixarmos os fatores confundidores, pacientes com DSVE ainda apresentavam menor sobrevida do que aqueles sem DSVE (RR= 0,560, IC 95% =0,334 – 0,786, p<0,01). Sexo feminino, idade avançada e IMC também foram considerados previsores independentes de mortalidade.
Conclusões: A presença de DSVE antes do início de ODP em pacientes ambulatoriais com DPOC estável hipoxêmica se associa com pior sobrevida.

P117 - **DOENÇA PULMONAR BOLHOSA: QUANDO INDICAR BULECTOMIA?**

ROBERTA LIMA AMARAL DA COSTA; ANARÉGIA DE PONTES FERREIRA; LUIS EDUARDO PRADO PFINGSTEN; CLÁUDIA DE CÁSSIA TANOUE HASEGAWA; ADRIANA HORA DE MOURA FONTES; THULIO MARQUEZ CUNHA; FABIANA STANZANI
UNIFESP, SÃO PAULO, SP, BRASIL.

Relato de caso: Homem, 57 anos, ex-tabagista (40 anos-maço, cessou há 4 anos) com queixa de dispnéia aos grandes esforços de inicio há 6 anos, associada a tosse seca e chiado com piora dos sintomas há cerca de 1 ano e meio. Já havia apresentado pneumotórax após trauma de baixo impacto. Ao exame havia murmúrio vesicular reduzido em ápices. RX de tórax com hipertransparência em ápice pulmão esquerdo e base pulmão direito. TC de tórax mostrava enfisema bolhoso gigante bilateral predominante em ápices e com bolha gigante ocupando 2/3 hemitórax direito. Provas funcionais: CVF pré-BD 70% /pós-BD 67%, VEF1 pré-BD 49% /pós-BD 48%, VEF1/CVF pré-BD 56%/pós-BD 58%, CPT 87%, VR 145%, VR/CPT 46% e DCO 69%. Gasometria arterial em ar ambiente PaO2 81,8 mmHg e PaCO2 36,7 mmHg. Indicado bulectomia e iniciado tratamento para DPOC com formoterol 12 mcg + budesonida 400 mcg 2 vezes ao dia e tiotrópio 5,0 mcg ao dia, com melhora clínica significativa. Optado por postergar procedimento cirúrgico.
Discussão: O enfisema bolhoso ocorre como resultado da ruptura dos septos interalveolares, desarranjo da arquitetura alveolar com formação de áreas inertes associada a enfisema centroacinar, parasseptal ou panacinar. A maior prevalência ocorre na 5ª década, com predomínio no sexo masculino e em pacientes fumantes. Entre suas causas estão as alterações congênitas, processos inflamatórios crônicos, LAM, sarcoidose, trauma e DPOC (a mais frequente). Quando as bolhas ocupam pelo menos um terço do hemitórax, tem-se o enfisema bolhoso gigante. Parênquima saudável pode estar comprimido pela bolha, promovendo a formação de atelectasias e contribuindo para piora dos sintomas. Bolhas volumosas podem ainda afetar a expansibilidade pulmonar com prejuízo da mecânica da caixa torácica. Por isso, o sintoma mais frequente é a dispnéia. Exames complementares ajudam a discriminar se a dispnéia ocorre predominantemente pelo DPOC ou pela bolha volumosa. A TC de tórax esclarece a localização das bolhas com considerável acurácia, permitindo avaliar sua extensão e as condições do parênquima pulmonar adjacente, assim como revela compressão ou desvio de estruturas mediastinais pela bolha. Funcionalmente a bolha causa redução da CPT e do VEF1.
Apesar dos benefícios não se sustentarem, o objetivo da bulectomia é aliviar a dispnéia, melhorar a função pulmonar e a qualidade de vida. É indicada a todos os pacientes sintomáticos e nos assintomáticos com bolhas que acometam mais que 50% do volume hemitórax ou com progressão volumétrica, porém com DCO pouco reduzido. Quanto mais preservado for o tecido pulmonar e maior a bolha, melhor o resultado pós-operatório. Outras indicações secundárias seriam prevenir as complicações secundárias como hemoptise, infecções e pneumotórax. A melhora clínica vista no pós-operatório muitas vezes não é compatível com melhora no VEF1.

AO148 - **DPOC: O SUB-DIAGNÓSTICO PERSISTE.**

FLÁVIO FERLIN ARBEX; REGINA CÉLIA TIBANA; FERNANDA DATRI BACCELLI; LIANA PINHEIRO SANTOS; FABIANA STANZANI; ILKA SANTORO; SONIA MARIA FARESIN
UNIFESP-EPM, SAO PAULO, SP, BRASIL.

Introdução: O estudo PLATINO demonstrou a importância do sub-diagnóstico da doença pulmonar obstrutiva crônica (DPOC) na população geral. A não valorização dos sintomas tanto por parte dos médicos como dos doentes pode atrasar o diagnóstico da DPOC, como também as orientações para cessação do tabagismo, fator de risco importante para outras doenças como a neoplasia.
Objetivos: Avaliar qual a proporção de doentes com suspeita de câncer de pulmão, encaminhados para avaliação pré-operatória em um hospital escola, apresentavam sintomas respiratórios crônicos e quantos sabiam ser portadores de DPOC.
Método: Avaliação retrospectiva de uma base de dados, colhidos de maneira sistemática e arquivados sob a forma de prontuário eletrônico, no período de janeiro de 2008 até junho de 2011. Foram analisadas as consultas inicial e final de 127 doentes encaminhados para avaliação pré-operatória de massa/nódulo pulmonar. Os dados recuperados destas consultas foram: idade, gênero, presença de sintomas respiratórios crônicos (tosse, expectoração, dispnéia), hábito e carga tabagística, diagnóstico prévio de DPOC, VEF1/CVF e VEF1 pós-broncodilatador, diagnóstico e estadiamento da DPOC realizado ao final da avaliação.
Resultados: A média de idade foi de 60,58 +- 10,01 anos, com 79 doentes (62,2%) do gênero masculino e 48 (37,8%) do feminino. A carga tabagística dos 106 (83,5%) ex-fumantes ou fumantes foi de 41,25 +- 32,41 anos/maço. Destes, 104 (81,9%) eram portadores de sintomas respiratórios crônicos e apenas 16 (15%) tinham diagnóstico prévio de DPOC. Ao final da avaliação, 46 (44,2%) dos sintomáticos respiratórios receberam o diagnóstico de DPOC sendo 28% no estadio I, 52% no II e 20% no III.
Conclusão: 81,9% (1048127) dos doentes encaminhados para avaliação pré-operatória com suspeita de neoplasia primária de pulmão tinham sintomas respiratórios crônicos e apenas 16 (15%) tinham diagnóstico prévio de DPOC. Ao final da avaliação a proporção de portadores de DPOC subiu de 15% para 44,2%, o que comprova o sub-diagnóstico da doença mesmo em pacientes com suspeita diagnóstica de neoplasia primária de pulmão.

P118 - **ESTUDO DA ASSOCIAÇÃO ENTRE OS ESTÁGIOS DE GRAVIDADE DA DOENÇA PULMONAR OBSTRUTIVA CRÔNICA E A GLICEMIA DE JEJUM EM PACIENTES COM ESTA DOENÇA**

MARIANNA ALEGRO FONTES RIBEIRO; GUILHARDO FONTES RIBEIRO
HOSPITAL SANTA IZABEL, SALVADOR, BA, BRASIL.

A doença pulmonar obstrutiva crônica (DPOC) é uma enfermidade respiratória que se caracteriza pela presença de obstrução crônica do fluxo aéreo, que não é totalmente reversível. A obstrução crônica do fluxo aéreo é geralmente progressiva e está associada a uma resposta inflamatória anormal dos pulmões à inalação de partículas ou gases tóxicos, causada principalmente pelo tabagismo. Embora a DPOC comprometa os pulmões, ela também produz conseqüências sistêmicas significativas.A DPOC é conhecida por ser uma condição inflamatória sistêmica, que é um importante mediador da doença. Na resposta inflamatória, essas citocinas pró-inflamatórias que tem o pulmão como uma das fonte de origem, podem extravasar para a corrente circulatória e desempenhar efeitos sistêmicos da doença e co-morbidades associadas. Citocinas pró-inflamatórias, em especial TNF-á (fator de necrose tumoral alfa), pode ser um das mais relevantes nas alterações fisiopatológica da doença,pois atua diminuindo a resposta à insulina através da diminuição da expressão à superfície celular dos transportadores de glicose (GLUT-4), fosforilação do substrato 1 dos receptores de insulina (IRS-l) e fosforilação específica do receptor da insulina, contribuindo assim para a hiperglicemia na DPOC. Dentre os seus inúmeros efeitos, as citocinas inflamatórias atuam alterando o metabolismo da glicose em pacientes com DPOC. Objetivo: Associar os estágios de gravidade da Doença Pulmonar Obstrutiva Crônica e a glicemia de jejum em pacientes com esta doença.Desenho do estudo: estudo do tipo observacional, de corte transversal, com coletas de dados durante 12 meses. Casuística, Material e Métodos: Foram avaliados 70 pacientes, atendidos no Ambulatório de DPOC, do HSI. Para a confirmação do diagnóstico de DPOC foi realizados, em todos os pacientes, uma avaliação clínica e espirometria com prova farmaco-dinâmica. Após a confirmação do diagnóstico e classificação de gravidade da DPOC, foi solicitada glicemia de jejum e preenchido uma ficha para o cadastramento no banco de dados. Foi feito a associação da gravidade da DPOC, através da espirometria, com a glicemia de jejum do paciente. Resultados: Os pacientes com DPOC grau I apresentaram 64,3% glicemia normal, 14,3 % glicose de jejum alterada e 21,4% provável diabetes mellitus. Os pacientes com DPOC grau II apresentaram 61,1% glicemia normal, 11,1% glicose de jejum alterada e 27,8% provável diabetes mellitus. Os pacientes com DPOC grau III apresentaram 68,0% glicemia normal, 16,0% glicose de jejum alterada e 16,0% de provável diabetes mellitus. Os pacientes com DPOC grau IV apresentaram 38,5% glicemia normal, 30,8% glicose de jejum alterada e 30,8% provável diabetes mellitus. Desta forma, mostrando uma associação positiva entre a gravidade da DPOC e a glicemia de jejum destes pacientes. Conclusão: Os resultados deste estudo mostraram que há correlação positiva entre os estágios de gravidade da DPOC e as alterações glicêmicas nestes pacientes.

P119 - **FUNÇÃO PULMONAR E TROCAS GASOSAS DE PACIENTES COM DPOC HIPOXÊMICA APÓS 12 MESES DO USO DE TIOTRÓPIO E Â2 AGONISTA DE LONGA AÇÃO ASSOCIADO À CORTICÓIDE INALATÓRIO**

FERNANDO JOSE PINHO QUEIROGA JUNIOR; AHMAD ABDUNY RAHAL; ANDREA DA SILVA MUNHOZ; MARIA ENEDINA C. AQUINO SCUARCIALUPI; MARIA CHRISTINA LOMBARDI MACHADO; JOSE ALBERTO NEDER
UNIVERSIDADE FEDERAL DE SÃO PAULO, SAO PAULO, SP, BRASIL.

Introdução: Os efeitos positivos dos broncodilatadores de longa ação brometo de tiotrópio (BT) e â2 agonistas (LABA) associados à corticóide inalatório (CI) na função pulmonar são conhecidos na doença pulmonar obstrutiva crônica (DPOC). Porém, ainda não se sabe se o uso de BT somado ao LABA/CI interfere na função pulmonar/trocas gasosas de pacientes com DPOC hipoxêmica usando oxigenoterapia domiciliar prolongada (DPOC/ODP).

Objetivo: Avaliar a função pulmonar/trocas gasosas após adição de BT ao LABA/CI na DPOC/ODP.

Métodos: Estudo prospectivo de coorte em pacientes com DPOC/ODP da Unifesp (jan/1997 - abr/2011) que usaram consecutivamente: tratamento 1= LABA/CI e 2 = Tio+LABA/CI (Salmeterol/Fluticasona=S/F ou Formoterol/Budesonida=F/B). Variáveis: PaO2, PaCO2, CVF, VEF1 (% prev.) antes/após tratamentos e idade, sexo. Teste de ANOVA de medidas repetidas: basal vs. pós tratamentos e análise multivariada de Cox.

Resultados: De 150 pacientes (TioS/F=35,5% / TioF/B=64,7%), 85 são mulheres (56%). Dados basais (média): idade= 63,3 anos, PaO2= 51,7 ±7,3mmHg, PaCO2= 45,8±6,9mmHg, CVF=66±17,5% prev., VEF1=35,6±10,5% prev. Houve melhora significativa da PaO2 e VEF1, além de significativa redução PaCO2 após tratamento 2 ($p<0,05$) em relação ao basal e tratamento 1. A melhora do VEF1 com TioS/F foi significantemente maior do que com TioF/B ($p<0,02$). Os preditores independentes de pior sobrevida após tratamento 2 foram menor VEF1 (RR = 0,915, IC 95% = 0,872 – 0,960, $p<0,05$). Conclusões: A adição do BT ao LABA/CI melhora significantemente a função pulmonar/trocas gasosas de pacientes com DPOC/ODP. Os preditores independentes de pior sobrevida após uso de TIO+LABA/CI foi menor VEF1, e o uso de TioS/F se associa com maior melhora do VEF1 ($p<0,02$), em comparação com TioF/B.

AO149 - **MOXIFLOXACINO (MXF) VS AMOXACILINA-CLAVULANATO (AMC) NA EXACERBAÇÃO DA DPOC: RESULTADOS DE UMA PESQUISA CLÍNICA COM UM NOVO DESFECHO**

JOSÉ ROBERTO DE BRITO JARDIM[1]; ROBERT WILSON[2]; ANTONIO ANZUETO[3]; MARC MIRAVITLLES[4]; PIERRE ARVIS[5]; DANIEL HAVERSTOCK[6]; MILA TRAJANOVIC[5]; SANJAY SETHI[7]; ALBERTO CULIER[8]; JULIO CESAR ABREU DE OLIVEIRA[9]; CARLOS CEZAR FRITSCHER[10]
1.UNIVRSIDADE FEDERAL DE SÃO PAULO (UNIFESP), SAO PAULO, SP, BRASIL; 2.HOST DEFENCE UNIT, ROYAL BROMPTON HOSPITAL, LONDON, UK, LONDON, INGLATERRA; 3.UNIVERSITY OF TEXAS HEALTH SCIENCE CENTER AT SAN ANTONIO, PULMONARY/CRITICAL CARE, SAN ANTONIO, ESTADOS UNIDOS; 4.INSTITUT D'INVESTIGACIONS BIOMÈDIQUES AUGUST PI I SUNYER (IDIBAPS), HOSPITAL CLINIC, BARCELONA, ESPANHA; 5.BAYER HEALTHCARE PHARMACEUTICALS, MONTEVILLE, ESTADOS UNIDOS; 6.BAYER SCHERING PHARMA, LOOS, FRANÇA; 7.UNIVERSITY AT BUFFALO, BUFFALO, ESTADOS UNIDOS; 8.UNIVERSIDADE DE SÃO PAULO (USP), SÃO PAULO, SP, BRASIL; 9.UNIVERSIDADE FEDERAL DE JUIZ DE FORA, JUIZ DE FORA, MG, BRASIL; 10.PONTIFÍCIA UNIVERSIDADE CATÓLICA DO RIO GRANDE DO SUL (PUC-RS), PORTO ALEGRE, RS, BRASIL.

Introdução: Terapia baseada em evidências de exacerbação da bronquite crônica/doença pulmonar obstrutiva crônica (EABC / DPOC) é limitada pela falta de ensaios adequados. MAESTRAL compara terapias com antibióticos para EABC/DPOC em pacientes com doença moderada a grave e em risco de maus resultados.
Métodos: Este foi um estudo multicêntrico, prospectivo, randomizado, duplo-cego de pacientes com idade e" 60 anos, VEF1 <60% do previsto, com exacerbação tipo 1 de Anthonisen e e" 2 exacerbações no último ano. Os pacientes foram estratificados por uso ou não de corticóide sistêmico e receberam moxifloxacino (MXF) 400 mg oral uma vez ao dia (5 dias) ou amoxacilina-clavulanato (AMC) 875/125 mg oral duas vezes ao dia (7 dias). O desfecho primário foi falha clínica até oito semanas pós-terapia (PP) e o estudo foi delineado para mostrar superioridade (ITT).
Resultados: 78 pacientes do Brasil foram incluídos na população ITT. A maioria era do sexo masculino (68%), e" 65 anos (78%), com VEF1 pré-terapia baixo (média de 0,97L, <30% previsto: 24%) e recebendo corticosteróides para a EABC/DPOC atual (90%). Isto foi semelhante à da população geral, com exceção de uso mais freqüente de corticosteróides. No final do tratamento, a taxa de erradicação bacteriana foi maior para MXF vs AMC (107/327, 32,7% vs 87/335, 26,0%, p = 0,026). Ao final de 8 semanas pós-terapia MXF não foi inferior à AMC na população geral. Na EABC/DPOC com confirmação microbiológica, MXF resultou em menores taxas de falha clínica e bacterianas. Os pacientes tratados com corticóide tiveram resultados piores em geral; este efeito foi menor para MXF vs AMC. Cura clínica em 8 semanas pós-terapia foi significativamente maior nos pacientes em uso de MXF com erradicação vs persistência no final do tratamento (p < 0,0001), mas não nos pacientes em uso de AMC (p = 0,149).
Conclusão: Ambas as drogas apresentaram boa eficácia. No desfecho final de 8 semanas, MXF foi superior a AMC na EABC/DPOC com confirmação microbiológica. Erradicação bacteriana e sucesso clínico apresentaram correlação forte. Os resultados podem ajudar os médicos a otimizar a antibioticoterapia na EABC/DPOC moderada a grave.

AO150 - **TAXAS DE INTERNAÇÃO/ANO POR DPOC NOS HOSPITAIS PÚBLICOS DA CIDADE DE SÃO PAULO ANTES E APÓS DISPENSAÇÃO DE REMÉDIOS PARA DPOC E INSTITUIÇÃO DE SERVIÇOS AMBULATORIAIS PARA TRATAMENTO DE DOENÇA PULMONAR AVANÇADA (2004-2010)**

FERNANDO JOSE PINHO QUEIROGA JUNIOR[1]; MARIA CHRISTINA LOMBARDI MACHADO[2]; MARIA CRISTINA PIMENTEL[2]; JULIO MAXIMO DE CARVALHO[2]

1.UNIVERSIDADE FEDERAL DE SÃO PAULO, SÃO PAULO, SP, BRASIL; 2.PREFEITURA DE SÃO PAULO, SÃO PAULO, SP, BRASIL.

Introdução. Doença pulmonar avançada (DPA) é toda doença pulmonar que limita a realização das atividades de vida diária, causa deterioração pulmonar irreversível e frequentemente hipoxemia crônica. A DPA mais prevalente é a doença pulmonar obstrutiva crônica (DPOC). Estima-se que existam 60 mil indivíduos com DPA e 50 mil com DPOC grave no município de São Paulo (SP) e usualmente pacientes com DPOC internados possuem doença mais grave e não realizam tratamento ambulatorial constante e/ou adequado.

Em 2007, a Secretaria Estadual da Saúde/SP iniciou a dispensação de medicamentos para DPOC no Sistema Único de Saúde (SUS) e a Secretaria Municipal da Saúde/SP (SMS-SP) instituiu 23 Serviços ambulatoriais para tratar DPA e reorganizou seu Programa de oxigenoterapia domiciliar prolongada (ODP). Porém, não se sabe o impacto destas ações no comportamento das taxas de internação/ano por DPOC e seus custos no SUS da cidade.

Objetivos. Analisar o comportamento das taxas/custos das internações/ano por DPOC no SUS da cidade/SP antes e após 2007 (2004-2010).

Métodos. Taxas de internação/ano por DPOC: dados da CEINFO-SMS-SP/ custos: dias de internação/ano vs. custos das diárias (enfermaria e unidade de terapia intensiva). Regressão de Poisson: taxas das internações/ano por DPOC/ Teste t Student: custos (2004-2010).

Resultados. Houve redução significante das taxas/custos de internação/ano por DPOC de 2008 a 2010, em comparação aos anos anteriores ($p<0,001$).

Conclusões. A instituição de Serviços para tratamento de DPA e a dispensação de remédios/ODP para DPOC no SUS se associa com redução significante das taxas/custos de internação/ano por DPOC no SUS/SP/capital.

P120 - **TAXAS DE PERSISTÊNCIA E PADRÃO DE UTILIZAÇÃO DE MEDICAMENTOS INALATÓRIOS DE LONGA DURAÇÃO PARA TRATAMENTO DE DPOC EM PACIENTES INSCRITOS EM UM PROGRAMA DE BENEFÍCIO DE MEDICAMENTOS**

NILCÉIA LOPES DA SILVA[1]; EVERTON DE MATTOS PALONI[2]; ANGELA HONDA[1]

1.NOVARTIS BIOCIÊNCIAS SA, SÃO PAULO, SP, BRASIL; 2.ORIZON - COMPANHIA BRASILEIRA DE GESTÃO DE SERVIÇOS, SÃO PAULO, SP, BRASIL.

Introdução: Este estudo tem como objetivo determinar as taxas de persistência no tratamento com antagonistas muscarínicos de longa duração (LAMA), $beta_2$ agonistas de longa duração (LABA) e associações fixas de $beta_2$ agonistas de longa duração e corticosteróides (LABA/ICS) através da análise de dados de dispensação de medicamentos. MÉTODO: Estudo retrospectivo e observacional com análise de dados de registros de venda de medicamentos realizada por farmácias integradas a um sistema de PBM- Pharmacy Benefit Management (ORIZON, São Paulo, SP-Brasil). A população do estudo compreendeu homens e mulheres, com 40 anos ou mais, inscritos em um programa de benefício de medicamentos que lhes permitia pagar no máximo 60% do valor total do medicamento. A data da primeira compra identificada entre 01/10/2007 e 31/10/2008, foi considerada como o início do tratamento. A partir desta data, o padrão de compra de cada paciente foi analisado durante os 24 meses seguintes. A persistência foi definida como a duração do tempo, em dias, a partir da identificação da primeira compra de medicamentos até a última compra identificada no período analisado. O número de dias em que o paciente permaneceu abastecido com o medicamento foi calculado a partir da dose recomendada e da frequência da mesma, permitindo um intervalo de 60 dias entre os refis. Foi utilizado o método de Kaplan-Meier e o teste Log-rank. Os pacientes considerados não persistentes foram avaliados com relação a primeira alteração identificada no padrão de aquisição. RESULTADOS: 861 pacientes foram analisados. Taxas de persistências observadas ao final de 12 e 24 meses, respectivamente: LABA (n=137): 61% e 57%; LABA/ICS (n=732): 26% e 24%; LAMA (n=70): 66% permaneceram persistentes durante os dois momentos analisados ($p<0,0001$). A análise de dados dos pacientes não persistentes demonstrou que: LAMA (n=24): 5% retornaram ao tratamento inicial; 29% mudaram de tratamento; 33% associaram outro tratamento ao inicial e 33% abandonaram o tratamento; LABA (n=58): 58% retornaram ao tratamento inicial; 21%mudaram de tratamento e 21% associaram outro tratamento ao inicial; LABA/ICS (n=554): 70% retornaram ao tratamento inical; 7% mudaram de tratamento; 10% associaram outro tratamento ao inicial e 13% abandonaram o tratamento. CONCLUSÃO: Neste estudo, a maioria dos pacientes não persistentes foram identificados ao final do primeiro ano. Ao término de 24 meses, as maiores taxas de persistência foram encontradas nos pacientes em tratamento com LAMA (dose única diária). Por outro lado, as taxas de persistência para todos os tratamentos analisados foram maiores do que aquelas apresentadas na literatura. O fato de este grupo de pacientes adquirir os medicamentos sem o desembolso total do valor final do medicamento pode ter contribuído para este resultado. Isto pode reforçar a idéia de que a adoção de alternativas que aumentem o acesso do paciente ao medicamento contribuam para melhorar a persistência no tratamento.

P121 - **TROMBOEMBOLISMO PULMONAR COMO EXACERBAÇÃO AGUDA DA DPOC: RELATO DE CASO**

DANIELLE SILVA DE ALMEIDA; FLÁVIO FERLIN ARBEX; LUIS EDUARDO PRADO PFINGSTEN; LUIZ AUGUSTUS PEREIRA COSTA; MARINA DORNFELD CUNHA CASTRO; REGINA CÉLIA TIBANA; ROBERTA LIMA AMARAL DA COSTA; THULIO MARQUEZ CUNHA
UNIFESP, SAO PAULO, SP, BRASIL.

Relato de caso: EA, feminino, 65 anos, DPOC estadio III em tratamento regular, tabagista atual 40 anos-maço, sem outras comorbidades. Foi admitida com piora importante da dispnéia há uma semana, sem alteração das características da tosse, associado à cianose, taquipnéia e hipoxemia arterial em ar ambiente: pH 7,39 PaCO, 67 PaO , 50 HCOƒ 40 BE 12 SaO2 84%. Ausculta pulmonar com murmúrio vesicular diminuído globalmente.
Paciente evoluiu sem melhora após antibiótico e corticóide intravenosos e broncodilatadores inalatórios, necessitando ventilação invasiva. Exacerbação infecciosa foi excluída. Após estabilização do quadro manteve hipoxemia importante e foi submetida aos seguintes exames: 1) Angio-tomografia computadorizada de tórax que excluiu tromboembolismo venoso; 2) Ecocardiograma transtorácico com déficit contrátil importante de ventrículo direito, abaulamento de septo interventricular para câmara esquerda, com pressão sistólica estimada de artéria pulmonar esquerda de 84 mmHg; 3) Cintilografia pulmonar de ventilação-perfusão inconclusiva. Frente a esses resultados e ao quadro clínico iniciou-se anticoagulação com cumarínico, com melhora importante do quadro clínico, permitindo desmame da ventilação mecânica. Ao término do tratamento apresentou desempenho contrátil de VD preservado, diminuição da PSAP para 35 mmHg e gasometria sem hipoxemia (PaO, 73 e SaO, 95%).
Discussão: Embora a principal causa de exacerbação na DPOC seja infecciosa, até 30% não tem etiologia definida e outras causas como TEP devem ser investigadas, como no caso, no qual se observa compensação clínica após tratamento direcionado para tromboembolismo. A prevalência média de TEP em portadores de DPOC exacerbada é de 19,9%, com variação entre 3,3% em um estudo que avaliou pacientes na emergência, e 29%, em dois estudos que avaliaram pacientes internados. TEP deve ser suspeitado em pacientes com exacerbação da DPOC e cor pulmonale que apresentem resposta insatisfatória ao tratamento convencional de uma exacerbação infecciosa. A apresentação clínica/laboratorial do TEP pode ser indistinguível da exacerbação de DPOC, necessitando de exames diagnósticos específicos. A escolha destes testes depende da probabilidade clínica inicial, da condição clínica do paciente, da viabilidade e custos dos mesmos e dos riscos da exposição ao contraste iodado e à radiação.

ENDOSCOPIA RESPIRATÓRIA

P122 - **ASPIRAÇÃO DE MÚLTIPLOS CORPOS ESTRANHOS**

JOSE CLAUDIO TEIXEIRA SEABRA; ELEN RENATE FIGUEIRA ROCHA; KARINA CUZIOL
HOSPITAL VERA CRUZ CAMPINAS, CAMPINAS, SP, BRASIL.

MMS, 1 ano, natural e procedente de Poços de Caldas, com relato de queda da própria altura seguida de queda de recipiente contendo inúmeras aparas de metal sobre a cavidade oral. Houve deglutição e aspiração de múltiplos corpos estranhos. Paciente oligossintomático, em boas condições clínicas, eupneico, afebril, com tosse seca, ausculta pulmonar sem ruídos adventícios. Raio X da cidade de origem apresentava 3 imagens radiopacas numuliformes de aproximadamente 2mm em árvore brônquica direita e 4 em árvore brônquica esquerda, além de múltiplas em trato gastrointestinal. Ao chegar ao nosso serviço, 2 dias após o episódio, foi realizado novo raio X que evidenciou que 3 corpos estranhos do lado esquerdo já haviam sido expelidos com a tosse.
Diagnóstico: Aspiração e deglutição de corpo estranho
A criança foi submetida a broncoscopia rígida, durante a qual foiram visualizados corpos estranhos em lobo superior direito, porém não foi possível realizar a retirada dos mesmos. Durante as tentativas de preensão com pinça, devido ao seu tamanho reduzido e superfície lisa, os corpos estranhos tendiam a progredir distalmente na árvore brônquica, impedindo sua retirada. A árvore brônquica, de calibre reduzido, apresentou edema de mucosa devido a manipulação durante o procedimento, impedindo novas tentativas. Optado por manter a criança internada, com fisioterapia respiratória, inalação, antibiótico e corticóide. Após 2 dias o paciente apresentou expectoração de 1 dos 3 corpos estranhos presentes em lobo superior direito. No quarto dia após a broncoscopia, o paciente havia expectorado os outros 3 corpos estranhos restantes a direito, permanecendo apenas 1 corpo estranho em lobo inferior esquerdo. Uma semana após a broncoscopia, o corpo estranho permanecia na mesma posição, a despeito das manobras fisioterápicas. Optado por nova broncoscopia, desta vez realizada com broncoscópio flexível, através de máscara laríngea. Visualizado corpo estranho em óstio do brônquio do segmento apical do lobo inferior esquerdo, firmemente aderido e de difícil preensão. A pinça flexível foi posicionada fechada distalmente ao corpo estranho, e após abertura, utilizada como apoio para tração do corpo estranho, que se deslocou da posição original para a traquéia. Mesmo livre na traquéia, o corpo estranho era de difícil preensão, optado por retirada do broncoscópio e da máscara laríngea, colocado paciente em decúbito ventral, realizada tapotagem e aspiração de vias aéreas superiores, com retirada do corpo estranho. A criança apresentou apenas hipersecreção pulmonar durante a evolução e recebeu alta hospitalar no dia seguinte a segunda broncoscopia.
Conclusão: Trata-se de um caso não usual de aspiração de corpo estranho, devido a sua multiplicidade em episódio único e às características intrínsecas do objeto, de dimensões reduzidas e superfície lisa, que dificultaram a retirada dos mesmos, fazendo necessárias diferentes abordagens para a solução completa do problema.

P123 - **O PAPEL DA BRONCOSCOPIA NO DIAGNÓSTICO DA PARACOCCIDIOIDOMICOSE**

LAURA FONSECA QUEIROZ; PRISCILA REGINA ALVES ARAÚJO SILVA; PAULO ROGÉRIO SCORDAMAGLIO; VIVIANE ROSSI FIGUEIREDO; MÁRCIA JACOMELLI; ASCÉDIO JOSÉ RODRIGUES; ELIAS JOSÉ GONÇALVES; DAVID LOPES LIMA CAVALCANTI COELHO
USP, SÃO PAULO, SP, BRASIL.

Introdução: Paracoccidioidomicose é a mais importante micose de comprometimento sistêmico da América do Sul, podendo causar lesões irreversíveis ou mimetizar doenças graves, como neoplasias. Seu agente causal é um fungo dimorfo, Paracoccidioides brasiliensis (PB). Acredita-se que em torno de 10 milhões de pessoas estão infectadas, sendo que 2% virão a desenvolver a doença.
Relato De Caso: Homem, 38 anos, pardo, carpinteiro, natural e procedente de Praia Grande/SP. Apresentava história de rouquidão, odinofagia e perda de peso (16Kg) há 9 meses, com piora dos sintomas no último mês. Tabagista ativo. Além da caquexia, sem outras alterações ao exame físico. Realizada laringotraqueobroncoscopia flexível pelo nosso serviço de Endoscopia Respiratória, na qual evidenciamos lesão vegetante e irregular acometendo a laringe, sendo realizada biópsia da mesma. Ao anatomopatológico foi observado presença de estruturais fúngicas com coloração de Grocott positiva. A contra-imuno e a imunodifusão foram reagentes para Paracoccidiodes brasiliensis.
Discussão: A Paracoccidioidomicose é a micose profunda sistêmica mais comum da América Latina. Apresenta predileção por trabalhadores rurais do sexo masculino, entre a quarta e a quinta décadas de vida, sobretudo aqueles com hábito de mascar ou limpar os interstícios dentais com pequenos fragmentos vegetais e aqueles com atividades agrícolas em solos contaminados. O PB afeta o homem por via inalatória com os conídeos (esporos), atingindo os alvéolos e tranformando-se em leveduras, que são formas infectantes. O diagnóstico laboratorial pode ser feito através da pesquisa do agente direto a fresco, sendo o padrão ouro o encontro de elementos fúngicos sugestivos de PB no escarro, raspado de lesão, aspirado de linfonodo e/ou fragmento de biópsia de órgãos suspeitos. O tratamento de escolha é o Itraconazol, entretanto, vários antifúngicos podem ser utilizados para o tratamento desses pacientes, tais como anfotericina B, sulfamídicos(sulfadiazina, sulfametoxazol/trimetoprim), e outros azólicos (cetoconazol, fluconazol).
Conclusão: O diagnóstico da paracoccidioidomicose requer uma alta suspeita clínica com o objetivo de rápido diagnóstico, reduzindo a morbimortalidade. Diante do caso apresentado destacamos a importância do diagnóstico diferencial entre essa micose sistêmica e neoplasias.

P124 - **RETIRADA DE CORPO ESTRANHO 16 ANOS APÓS ASPIRAÇÃO**

ERICA NISHIDA HASIMOTO; DANIELE CRISTINA CATANEO; ANTONIO JOSÉ MARIA CATANEO
PROGRAMA DE PÓS-GRADUAÇÃO EM BASES GERAIS DA CIRURGIA - FACULDADE DE MEDICINA DE BOTUCATU -UNESP, BOTUCATU, SP, BRASIL.

Introdução: A aspiração de corpos estranhos (CE) em adultos não é uma situação muito comum, ela é muito mais freqüente em crianças. O quadro clínico no adulto é bastante variável, o indivíduo pode ser desde assintomático, ou referir dispnéia, chiado no peito, tosse com ou sem expectoração e apresentar pneumonias de repetição. Nesses casos um elevado grau de suspeição é importante para que se consiga fazer o diagnóstico precoce, evitando-se assim complicações pulmonares. A broncoscopia é o exame indicado na suspeita, por ser diagnóstica e terapêutica, além de ter se mostrado eficaz e segura nessas situações. OBJETIVO: Relatar um caso de retirada de CE 16 anos após história de aspiração. RELATO DE CASO: Paciente de 71 anos com queixa de falta de ar, tosse e chiado no peito há 16 anos. Há 16 anos refere início de dispnéia associada à tosse com expectoração hialina e chiado no peito. Ao longo dos anos a dispnéia piorou e atualmente referia o sintoma aos moderados esforços. Ao exame físico paciente encontrava-se em bom estado geral, eupnéico, com expansibilidade preservada, frêmito tóraco-vocal e murmúrio vesicular diminuídos globalmente e sibilos expiratórios principalmente à esquerda. Como antecedentes referia várias internações por pneumonia sempre à esquerda, uma delas complicada com empiema, sendo necessário drenagem torácica, além de ser ex-tabagista 5 anos/maço, tendo parado há mais de 20 anos. A radiografia de tórax não mostrava importantes alterações, porém na tomografia computadorizada do tórax se visualizava uma imagem cálcica no interior do brônquio principal esquerdo (BPE) associada a uma área de infiltrado difuso e bronquiectasias em lobo superior esquerdo. Foi realizada uma broncoscopia flexível sendo evidenciada lesão esbranquiçada, de consistência pétrea, obstruindo mais de 50% da luz do BPE. Optada pela realização de broncoscopia rígida para retirada de estrutura pétrea, que na verdade se tratava de uma vértebra de pescoço de frango. Após realização do exame paciente evoluiu muito bem, com melhora clínica dos sintomas. Foi perguntando ao paciente e familiares se ele não havia “engasgado” enquanto comia, pois em nenhum momento foi encontrado essa informação em seu prontuário. Ele referiu que há 16 anos havia “engasgado” enquanto comia frango e que foi a partir dessa época que começou a ter sintomas respiratórios, mas achava que esse fato não tinha importância e não poderia estar relacionado aos seus sintomas, pois isso nunca havia relatado antes. CONCLUSÃO: Nos casos de quadros respiratórios com evoluções arrastadas como por exemplo em pacientes com pneumonias de repetição, torna-se muito importante na história clínica interrogar sobre a possibilidade de aspiração de corpos estranhos, visto que muitas vezes o paciente não acha que aspirou e sim que engoliu o CE, não dando importância para o fato. Nos casos de história clínica compatível torna-se mandatória a realização de uma broncoscopia para confirmar ou excluir a aspiração do CE.

P125 - **SCHWANOMA DE TRAQUÉIA, RELATO DE CASO**

ELIAS JOSÉ GONÇALVES[1]; DAVID LOPES LIMA CAVALCANTI COELHO[2]; LAURA FONSECA QUEIROZ[3]; NILZA SAYURI ABE[4]; ASCÉDIO JOSÉ RODRIGUES[5]; MAURO CANZIAN[6]; HÉLIO MONAMOTO[7]; VIVIANE ROSSI FIGUEIREDO[8]

1.DIVISÃO DE PNEUMOLOGIA, HC/INCOR, FACULDADE DE MEDICINA DA USP, SÃO PAULO, SP, BRASIL; 2.DIVISÃO DE PNEUMOLOGIA DA FACULDADE DE MEDICINA DA USP, SÃO PAULO, SP, BRASIL; 3.DIVISÃO DE PNEUMOLOGIA, DA FACULDADE DE MEDICINA DA USP, SÃO PAULO, SP, BRASIL; 4.SERVICO DE ENDOSCOPIA RESPIRATORIA, HC/INCOR, FACULDADE DE MEDICINA DA USP, SAO PAULO, SP, BRASIL; 5.DIVISÃO DE PNEUMOLOGIA, FACULDADE DE MEDICINA DA USP, SÃO PAULO, SP, BRASIL; 6.DEPARTAMENTO ANATOMIA PATOLOGICA, INSTITUTO DO CORACAO, FACULDADE DE MEDICINA DA USP, SAO PAULO, SP, BRASIL; 7.SERVIÇO DE CIRURGIA TORÁCICA, HOSPITAL DAS CLINICAS/INCOR, FACULDADE DE MEDICINA DA USP, SÃO PAULO, SP, BRASIL; 8.DIVISÃO DE PNEUMOLOGIA / ENDOSCOPIA RESPIRATÓRIA, FACULDADE DE MEDICINA, USP, SÃO PAULO, SP, BRASIL.

História de doença atual e antecedentes pessoais

Paciente, 38 anos, natural e procedente de São Paulo (SP), casado e oriental. Há cerca de 1 ano iniciou com quadro de dispnéia, respiração ruidosa e tosse seca. Sem antecedentes mórbidos pessoais. Exames complementares: Realizada tomografia de tórax com achado de lesão tipo polipóide em parede anterior do terço médio da traquéia, com componente extraluminal. Submetido a broncoscopia rígida, identificado lesão séssil em parede lateral direita de traquéia ocupando cerca de 50% da luz, biopsiada. Exame histológico revelou tratar-se de schwanoma benigno de traquéia. Conclusão: O caso relatado caracteriza a apresentação clínica e endoscópica de um tumor endotraqueal raro, o schwanoma.

Discussão: Tumores primários de traquéia são raros, representado 1-2% de todas as neoplasias do trato respiratório. Em adultos, lesões benignas são responsáveis por somente 20% dos tumores endoluminais. Destes, apenas 2% são Schwanomas.

O Schwannoma de traquéia é um tumor com origem nas células de Schwann, a maioria em homens, com menos de 50 anos, assim como no caso descrito.

Macroscopicamente são tumores solitários de tipo polipóide, encapsulados e geralmente áreas com células de Antoni A, Antoni B, áreas acelular mixóide, corpúsculos de Verocay e, algumas vezes, áreas de degeneração.

A maioria dos sintomas são atribuídos à obstrução das vias aéreas superiores e incluiu dispnéia, sibilos e tosse não produtiva. Com frequência, o diagnóstico é feito em pacientes diagnosticados como “asma” de dificil controle.

A broncoscopia tem um papel fundamental no diagnóstico. Devido à natureza benigna, cada vez mais tem se optado por ressecções endoscópicas desses tumores, também apresentando resultados satisfatórios. Alguns autores sugerem ressecção traqueal segmentar como a opção mais segura, principalmente nos casos com componente extraluminal.

FISIOTERAPIA RESPIRATÓRIA

P045 - **ASSOCIAÇÃO ENTRE CAPACIDADE AERÓBICA E FATORES PSICOSSOCIAIS EM PACIENTES COM ASMA PERSISTENTE**

FELIPE AUGUSTO RODRIGUES MENDES; ADRIANA CLAUDIA LUNARDI; RONALDO APARECIDO SILVA; ALBERTO CUKIER; RAFAEL STELMACH; MILTON ARRUDA MARTINS; CELSO FERNANDES CARVALHO

USP, SAO PAULO, SP, BRASIL.

Introdução Os sintomas da asma prejudicam as atividades de vida diária, como resultado, os pacientes apresentam fatores da saúde relacionados à qualidade de vida (FSRQV) significativamente comprometida e com prejuízos nos domínios físico, funcional, emocional e social. Além disso, a dispnéia vivenciada durante o exercício ou o receio de senti-la é responsável por manter os pacientes asmáticos longe das atividades desportivas ou de atividade física em grupo. Isso pode explicar por que pacientes asmáticos são menos aptos fisicamente do que os seus pares saudáveis. Embora seja conhecido que pacientes asmático têm prejuízo dos FSRQV e reduzida capacidade física a associação entre estes fatores permanece desconhecida. Objetivos: Verificar uma associação entre a capacidade aeróbia, FSRQV e distúrbios psicológica em adultos com asma persistente moderada ou grave clinicamente estável. Métodos: Foram estudados cento e dois pacientes (79 mulheres) com asma persistente moderados ou graves, com idade entre 20 e 60 anos, sob tratamento médico por pelo menos 6 meses e considerados clinicamente estáveis (ou seja, sem crises ou mudanças na medicação por pelo menos 30 dias). Os pacientes foram avaliados em dois dias não consecutivos. No primeiro dia foi avaliada os FSRQV, os níveis de depressão e ansiedade e a função pulmonar. No segundo dia os pacientes realizaram um teste cardiopulmonar de esforço. Resultados: Utilizando a abordagem de “cluster” aglomerativo, dois grupos foram identificados. Trinta e seis por cento dos indivíduos (n = 37) foram agrupadas no conjunto 1 e 64% (n = 65) no Conjunto 2. Os pacientes do conjunto 1 apresentaram maior capacidade aeróbica, melhor FSRQV e menor depressão do que pacientes do conjunto 2 ($p < 0,05$). Não foi observada diferença entre os dois grupos quanto ao gênero, idade, IMC e função pulmonar, ($p > 0,05$). Além disso, verificamos que os pacientes eram em sua maioria do gênero feminino, apresentavam altos níveis de ansiedade e depressão e baixa capacidade aeróbica. Conclusão: Nossos resultados sugerem que há uma associação entre capacidade física reduzida, baixo FSRQV e aumentos dos sintomas depressivos em pacientes com asma persistente clinicamente estáveis. Embora esta associação não implique em causalidade pode reforçar a importância da aptidão física em pacientes com asma.

AO155 - **COMPARAÇÃO DO EFEITO DOS INCENTIVADORES RESPIRATÓRIOS ORIENTADOS A FLUXO E A VOLUME NA REGIONALIZAÇÃO DA VENTILAÇÃO E NA ATIVAÇÃO MUSCULAR INSPIRATÓRIA**

ADRIANA CLAUDIA LUNARDI; DENISE DE MORAES PAISANI; DESIDÉRIO PORRAS CANO; CIBELE C.O.B. MARQUES DA SILVA; RENATA C.B. CLAUDINO; CELSO FERNANDES CARVALHO
UNIVERSIDADE DE SÃO PAULO, SÃO PAULO, SP, BRASIL.

Introdução: Os incentivadores respiratórios (IR) são aparelhos amplamente utilizados na prática clínica e são classificados de acordo com seu padrão de ativação: orientados a fluxo (IRF) ou a volume (IRV). Porém, até o momento, as diferenças dos mecanismos de ação dos IR não estão bem estabelecidas e isso dificulta a sua indicação precisa na prática clínica. Objetivo: Comparar quantitativamente a distribuição dos volumes pulmonares no tórax superior (TxS), inferior (TxI) e abdômen (Abd) e a ativação dos músculos inspiratórios durante o uso do IRF e do IRV em saudáveis. Método: Este estudo transversal analisou 16 adultos jovens saudáveis (26,1 ± 4,1 anos, IMC= 23,9 ± 2,1 kg/m^2), sendo que todos foram avaliados quanto à antropometria e função pulmonar (Espirômetro Spirobank USB). Depois disso eles realizaram 8 respirações basais seguidas de 8 respirações usando um tipo de IR e 8 com o outro tipo de IR. A ordem dos IR (Respiron® e Voldyne®) foi sorteada individualmente. A cinemática tóraco-abdominal compartimentada (Pletismógrafo Opto-eletrônico BTS) e a atividade dos músculos esternocleidomastoídeo e intercostais superior (no TxS) e inferior (no TxI) (Eletromiógrafo de superfície BTS) foram aferidas em tempo real e durante todo o procedimento. As diferenças entre os IR foram testadas pelo teste t pareado e o nível de significância ajustado para 5%. Resultados: Durante o uso do IRV, o volume corrente (VC) gerado foi superior se comparado ao do IRF (2,42 ± 1,30 x 2,06 ± 1,06 L; p< 0,05) principalmente no compartimento abdominal (0,94 ± 0,49 x 0,79 ± 0,49 L; p< 0,05). Além disso, o uso do IRV também promoveu uma expansão torácica mais sincronizada à abdominal (p< 0,05). Já durante o uso do IRF, houve maior ativação dos músculos intercostais (TxS= 22,7 ± 30,7 x 12,0 ± 23,9 mV$^{10-3}$; TxI= 9,3 ± 12,4 x 6,8 ± 8,7 mV$^{10-3}$; p< 0,05) se comparado ao IRV. Conclusão: Nossos resultados mostram que o IRV promove maior ganho de volumes pulmonares, privilegiando os compartimentos inferiores. Além disso, o IRV proporciona uma respiração mais harmônica entre o tórax e o abdome. Por outro lado, durante o uso do IRF foi necessária maior ativação dos músculos inspiratórios sem ganho adicional de volume corrente.

P046 - **EFEITO DO TREINAMENTO AERÓBICO SOBRE A MORBIDADE PSICOSSOCIAL E SINTOMAS EM PACIENTES COM ASMA: UM ESTUDO CLÍNICO ALEATORIZADO**

FELIPE AUGUSTO RODRIGUES MENDES; MARIA PATROCINIO NUNES; BEATRIZ SARAIVA ROMANHOLO; ALBERTO CUKIER; RAFAEL STELMACH; WILSON JACOB FILHO; MILTON ARRUDA MARTINS; CELSO FERNANDES CARVALHO
USP, SAO PAULO, SP, BRASIL.

Introdução: Os sintomas de asma prejudicam as atividades de vida diária dos pacientes, compromete a qualidade de vida e aumenta o relato de ansiedade e depressão, estes, por sua vez, estão relacionados a uma diminuição no controle da asma, fechando assim um ciclo vicioso. O treinamento aeróbio é conhecido por melhorar a aptidão aeróbica e reduzir a dispnéia nos pacientes asmáticos, porém, o seu efeito na melhora psicossocial e sintomas de asma permanece mal compreendido. Objetivos: Avaliar o papel de um programa de treinamento aeróbio na melhoria dos fatores da saúde relacionados a qualidade de vida (FSRQV) (objetivo principal) e redução de distúrbios psicológicos e sintomas de asma (objetivo secundário) em pacientes com asma persistente moderada ou grave. Métodos: Cento e um pacientes divididos aleatoriamente em controle (GC) ou treinamento aeróbio (TG) foram estudados durante o período entre duas consultas médicas. Os pacientes do GC (programa educacional + exercícios respiratórios; N = 51) e GT (exercícios respiratórios + programa educacional + treinamento aeróbio; N = 50) foram acompanhados duas vezes por semana durante um período de 3 meses. Os FSRQV e os níveis de ansiedade, assim como a depressão foram quantificados antes e após o tratamento. Os sintomas da asma foram avaliados mensalmente. Resultados: Em três meses, os domínios (limitações físicas, freqüência dos sintomas e psicossocial) e escore total de FSRQV melhorou significativamente somente no GT (p <0,001), o número de dias livres de sintomas de asma, assim como ansiedade e depressão também melhorou significativamente (p <0,001). Foi também observado uma relação linear entre a melhora da capacidade aeróbia e os dias sem sintomas de asma (r = 0,47, p <0,01). Além disso, houve uma relação linear moderada entre os valores basais de ansiedade (r=0,52, p <0,001) e depressão (r = 0,62, p <0,001) e a suas melhoras após o treinamento aeróbio (ou seja, quanto pior o nível de ansiedade ou depressão, maior é a melhora após o treinamento aeróbio). Resultados semelhantes foram observados para os FRQVS (r =0,56, p<0,001) e VO2max (p<0,001) Conclusão: Nossos resultados sugerem que o treinamento aeróbio pode desempenhar um papel importante no manejo clínico e melhora dos fatores da saúde relacionados a qualidade de vida e distúrbios psicológicos de pacientes com asma persistente. O treinamento aeróbio pareceu ser especialmente útil para pacientes com graus mais elevados de sofrimento psicossocial e pior capacidade física.

P047 - **EXAME CLÍNICO OBJETIVO E ESTRUTURADO É UM MÉTODO VÁLIDO PARA AVALIAR ESTUDANTES DE GRADUAÇÃO EM FISIOTERAPIA RESPIRATÓRIA: UM ESTUDO TRANSVERSAL**

ADRIANA CLAUDIA LUNARDI; CIBELE C.O.B. MARQUES DA SILVA; FLAVIA F.P. SOUZA; FELIPE AUGUSTO RODRIGUES MENDES; CELSO FERNANDES CARVALHO
UNIVERSIDADE DE SÃO PAULO, SÃO PAULO, SP, BRASIL.

Introdução: O Exame Clínico Objetivo Estruturado (do inglês OSCE) tem sido considerado um método confiável para avaliar as habilidades clínicas dos estudantes de ciências da saúde, porém é pouco aplicado no ensino de fisioterapia. Objetivo: Este estudo analisou o uso do OSCE como um método de avaliação das habilidades dos estudantes de graduação na disciplina de fisioterapia respiratória e verificou a consistência interna do método OSCE. Desenho: Estudo transversal e observacional. Métodos: Quarenta e sete alunos foram avaliados através de dois métodos: o tradicional e o OSCE. A cada questão (no tradicional) ou estação (no OSCE) foi dada uma pontuação de 0,0 a 2,0; a pontuação máxima possível era de 10 pontos em cada avaliação. As avaliações foram preparadas por educadores independentes. A consistência interna das estações do OSCE foi avaliada por quarto experientes fisioterapeutas respiratórios e testada através do Alpha de Cronbach. A concordância entre as pontuações obtidas nas duas avaliações foi analisada graficamente pelo Bland-Altman e testada pelo coeficiente de correlação de Pearson. Resultados: A pontuação média obtida pelos estudantes no OSCE variou de 4,4 a 9,6. A consistência interna das estações do OSCE foi considerada boa (0,7). A análise de concordância mostrou que os métodos de avaliação não são comparáveis e não houve associação entre eles (r=-0,1; p=0,9). Conclusão: Nossos resultados mostram que os métodos de avaliação OSCE e tradicional não são substituíveis. O método OSCE tem uma boa consistência interna e é capaz de avaliar aspectos que o método tradicional não considera.

P048 - **IMPACTO DA FISIOTERAPIA NA TOLERÂNCIA AO EXERCÍCIO, FORÇA MUSCULAR E CAPACIDADE VITAL EM PACIENTES TRANSPLANTADOS RENAIS DURANTE O PERÍODO DE INTERNAÇÃO HOSPITALAR**

LUCIANA DIAS CHIAVEGATO[1]; TATIANA ONOFRE GAMA[1]; THIAGO RIBEIRO GONÇALVES[2]; PATRICIA REGINA ETLINGER[2]; VANESSA KANASHIRO LIMA[2]
1.UNIFESP/UNICID, SAO PAULO, SP, BRASIL; 2.UNIFESP/HRIM, SÃO PAULO, SP, BRASIL.

Introdução: A doença renal crônica (DRC) é um grande problema de saúde pública, acarretando sérias disfunções cardiorrespiratórias e musculoesqueléticas. Com o transplante renal há chances de melhora destas condições, no entanto, ainda precisa ser melhor avaliada. Objetivos: Avaliar o impacto da Fisioterapia na tolerância ao exercício, força muscular respiratória e periférica e capacidade vital em pacientes submetidos ao transplante renal durante o período de internação hospitalar.
Métodos: Estudo clínico aleatorizado longitudinal, em pacientes candidatos ao transplante renal (doador vivo). Foram realizadas as seguintes mensurações: força da musculatura respiratória (PImáx e PEmáx) e capacidade vital (CV), através do manovacuômetro e ventilômetro, respectivamente; medida de força muscular de MMSS e MMII por meio de uma célula de carga e teste de caminhada dos 6 minutos. Após transplante renal, foram aleatorizados em dois grupos: GC-controle (recebeu apenas orientações fisioterapêuticas) e GI-intervenção (Fisioterapia respiratória e motora), sendo reavaliados no 1° pós operatório (apenas PImáx, PEmáx e CV) e no momento da alta hospitalar..
Resultados: Foram avaliados 63 pacientes, sendo GC=30 e GI=33. Os grupos não diferiram entre si (p=1,96) e ambos apresentaram no pós-operatório queda percentual na PIMáx, 30% e 15% respectivamente, PEmáx 50% e 35%; CV 27% e 20%; dias de internação no PO= 7±3 dias e 6±2 dias respectivamente. No momento da alta, os dois grupos recobraram os valores de pré-operatório nas variáveis mensuradas.
Conclusão: A fisioterapia no período pós-operatório intra hospitalar não foi um fator determinante para que observássemos diferenças na evolução pós-operatória de pacientes transplantados renais.

P049 - **IMPACTO DAS CIRURGIAS LAPAROSCÓPICAS NA REGIONALIZAÇÃO DA VENTILAÇÃO PULMONAR AFERIDA PELO PLETISMÓGRAFO OPTO ELETRÔNICO**

ADRIANA CLAUDIA LUNARDI; DENISE DE MORAES PAISANI; DESIDÉRIO PORRAS CANO; CIBELE C.O.B. MARQUES DA SILVA; RENATA C.B. CLAUDINO; CELSO FERNANDES CARVALHO
UNIVERSIDADE DE SÃO PAULO, SÃO PAULO, SP, BRASIL.

Introdução: As cirurgias abdominais levam a hipoventilação e tornam o padrão respiratório mais apical no período pós-operatório. Associado a outros fatores, isto pode favorecer o aparecimento de complicações pulmonares. Entretanto, as técnicas de avaliação utilizadas até o momento não eram capazes de quantificar essas repercussões nos compartimentos da caixa torácica de pacientes submetidos a cirurgias laparoscópicas. Objetivo: Comparar quantitativamente a distribuição da ventilação pulmonar no tórax superior, tórax inferior e abdome, e a ativação da musculatura inspiratória antes e após laparoscopias. Métodos: Estudo observacional prospectivo que avaliou 10 pacientes consecutivos sem pneumopatia (51,4±16,4anos; IMC=26,4±5,6Kg/m2) submetidos à laparoscopia. Todos foram avaliados quanto a função pulmonar (Espirômetro Spirobank USB), volumetria pulmonar nos compartimentos torácicos superior (TxS) e inferior (TxI) e abdominal (Abd) (Pletismógrafo Opto-eletrônico BTS) e ativação dos músculos esternocleidomastoideo, intercostais superior e inferior durante respiração basal e profunda (Eletromiógrafo de superfície BTS). No período pós-operatório, a dor e analgesia também foram analisados. Foram realizados os testes z e t pareado, e de correlação de Pearson, com nível de significância ajustado para 5%. Resultados: No período pós-operatório, houve redução na contribuição do abdome na ventilação pulmonar (45% x 35%, p<0,05) e aumento da contribuição do tórax superior (33% x 42%, p<0,05). Além disso, ocorreu diminuição do volume nos 3 compartimentos torácicos avaliados (TxS=1,31±0,51L x 1,65±0,51L; TxI=0,48±0,20L x 0,57±0,22L; Abd=0,38±0,23L x 0,46±0,28L; p<0,05), em relação ao pré-operatório. Observou-se, ainda, forte correlação entre o tempo cirúrgico (191,67±48,48min) e a volumetria pós-operatória nos 3 compartimentos da caixa torácica (r=-0,80; p<0,05). Não houve diferença no padrão de ativação muscular inspiratória entre os períodos pré e pós-operatórios e nem relação da dor com a volumetria pós-operatória. Conclusão: Apesar da cirurgia laparoscópica ser considerada menos invasiva que a cirurgia convencional, nossos resultados sugerem que elas podem causar redução significativa dos volumes pulmonares, proporcional ao tempo cirúrgico. Além disso, o padrão respiratório torna-se de predomínio apical, o que pode favorecer a ocorrência de atelectasias basais. Porém, a associação desses fatores à incidência de complicações pulmonares pós-operatórias em cirurgias abdominais deve ser alvo de futuros estudos.

FUNÇÃO PULMONAR

P050 - **COMPARAÇÃO DOS TESTES CARDIORRESPIRATÓRIOS APLICADOS NO PRÉ-OPERATÓRIO DE LAPAROTOMIA SUPRA UMBILICAL E TORACOTOMIA ASSOCIADOS À EVOLUÇÃO PÓS-OPERATÓRIA**

KARINE APARECIDA ARRUDA; DANIELE CRISTINA CATANEO; ALEXANDRE RICARDO PEPE AMBROZIN; CAROLINE KNAUT; ANTONIO JOSÉ MARIA CATANEO
PROGRAMA DE PÓS-GRADUAÇÃO EM BASES GERAIS DA CIRURGIA - FACULDADE DE MEDICINA DE BOTUCATU -UNESP, BOTUCATU, SP, BRASIL.

Introdução: As complicações cardiopulmonares após o procedimento de toracotomia (T) e laparotomia (L) elevam as taxas de morbidade e mortalidade nos indivíduos, principalmente aqueles que têm alguma alteração nesses sistemas. Juntas, essas duas cirurgias apresentam a maior incidência de complicações pós-operatórias (CPO). Objetivo: Avaliar se há diferença entre os testes cardiorrespiratórios realizados no pré-operatório de laparotomia e toracotomia na tentativa de encontrar os responsáveis pelas CPO. Método: A amostra foi formada por candidatos a T e L, no período de fevereiro de 2010 a julho de 2011. Os pacientes foram submetidos a uma avaliação no pré-operatório, onde foi avaliado peso, altura e calculado o IMC. A espirometria foi realizada segundo as normas da ATS. Através da ventilometria, obteve-se o volume corrente (VC), pela fórmula VC=VE/f. A manovacuometria, foi utilizada para medir a PImáx e a PEmáx. O TC6 foi realizado seguindo as normas da ATS. O TE foi realizado segundo Cataneo. Foram medidas a saturação periférica de oxigênio, a freqüência de pulso e a freqüência respiratória antes e depois dos testes. Os pacientes foram divididos em dois grupos: laparotomia (L) e toracotomia (T). Foram anotadas as CPO desde o pós-operatório imediato até a alta hospitalar: infarto do miocárdio, angina pectoris instável, insuficiência cardíaca congestiva, arritmia com necessidade de terapia, intubação prolongada por mais de 24 horas, reintubação, pneumonia, atelectasia que requeira intervenção broncoscópica, tromboembolismo pulmonar, PaCO2 maior ou igual a 50 mmHg e morte. Resultados: Foram avaliados 70 pacientes, 23 mulheres (33%) 47 homens (67%), com idade média de 55,5±18 anos. A idade, peso, altura e o IMC foram iguais em ambos grupos. O tempo de internação foi significativamente diferente entre os grupos (L=8±5 dias, T=4±2 dias, p<0,0001), já o tempo de permanência em UTI não houve diferença significante. Na espirometria houve diferença significativa entre os grupos na CVF (L=3,3±0,95, T=3,15±1,06, p=0,047), CVF% predito (L=108±16, T=96±20, p=0,0051), VEF1 (L=2,62±0,72, T=2,59±1,03, p=0,0475) e VEF1% predito (L=104±16, T=89±32,5, p=0,0028). Na manovacuometria, somente os valores PE% predito tiveram diferença estatisticamente significativas (L=86,38±36,54, T=101,79±37,79, p=0,0223). A ventilometria e o teste de caminhada não mostraram diferenças significativas entre os grupos. Com relação ao teste de escada, a potência calculada (L=153,54±48,32, T=173,13±86,09, p=0,0481) e o VO2 calculado pela potência (L=23,27±2,32, T=24,21±4,13, p=0,0481) também tiveram diferença significante. O grupo L apresentou 17% de complicações enquanto o T, somente 5%. CONCLUSÃO: Considerando que os testes de escada e os de força muscular foram melhores no grupo T, apesar de ter piores índices espirométricos, podemos inferir que esse grupo apresenta melhor preparo cardiopulmonar. Tal preparo refletiu diretamente na menor taxa de CPO encontradas nos grupo T.

P051 - **ESTUDO DAS ALTERAÇÕES FUNCIONAIS CARDIORRESPIRATÓRIAS EM PACIENTES SUBMETIDOS À COLECISTECTOMIA VIDEOLAPAROSCÓPICA**

TATIANA EING GRANADO KHENAIFES; DANIELE CRISTINA CATANEO
PROGRAMA DE PÓS-GRADUAÇÃO EM BASES GERAIS DA CIRURGIA - FACULDADE DE MEDICINA DE BOTUCATU -UNESP, BOTUCATU, SP, BRASIL.

Introdução: A colecistectomia por via laparoscópica é uma técnica minimamente invasiva que permite remover a vesícula biliar com redução do tempo cirúrgico e hospitalar, possibilitando o retorno precoce às atividades diárias. Porém, apesar de ser uma técnica minimamente invasiva, pode acarretar uma série de alterações pulmonares importantes. Objetivo: Analisar as alterações funcionais cardiorrespiratórias em indivíduos submetidos à colecistectomia videolaparoscópica. Método: Foram avaliados, no período de abril de 2009 até abril de 2010, todos os pacientes com indicação cirúrgica de colecistectomia. No período pré-operatório todos foram submetidos a anamnese, espirometria, medida do índice diafragmático, ventilometria, manovacuometria, pico de fluxo expiratório, teste de caminhada de 6 minutos e teste de escada. Todos os testes foram repetidos no primeiro, quinto e trigésimo pós-operatórios. Somente o teste de escada não foi repetido no primeiro pós-operatório. Foi avaliada em cada pós-operatório a escala analógica de dor, e a escala de BORG foi aplicada após os testes dinâmicos. Para as variáveis cujo interesse era comparar dois momentos, foi utilizado o teste t de Student para populações dependentes. Resultados: Foram avaliados 50 pacientes, sendo 76% mulheres e 24% homens. A média da idade foi de 47,8±14,2 e do IMC foi de 28,8±4,8 kg/m2. Na amostra, eram 68% não tabagistas, 20% tabagistas e 12% ex-tabagistas. O VEF1 e CVF apresentaram queda maior que 15% no PO1, voltando aos valores pré somente no PO30, a VVM apresentou queda de 20,9% no PO1, voltando aos valores pré no PO5 e o PFE foi significativamente menor no PO1, já estando normalizado no PO5. A PImáx e PEmáx apresentaram queda maior que 25% no PO1, sendo que a primeira voltou ao normal no PO5, enquanto que a segunda continuou reduzida, retornando aos valores PRÉ somente no PO30. O VE e o VC não apresentaram diferença estatística em qualquer momento estudado, somente a f aumentou no PO1. O ID1 e ID2 não apresentaram diferenças estatísticas em qualquer momento estudado. A distância percorrida no TC6 foi significativamente menor que no PRÉ nos momentos PO1 e PO5, mas no PO30 já se encontrava com valores semelhantes ao PRÉ. Quanto ao tempo de subida no TE, foi significativamente maior no PO5, e no PO30 já se encontrava com valores semelhantes ao PRÉ. A escala de BORG mostrou que o cansaço foi significativamente maior no PO1 após o TC6, enquanto que o TE não foi realizado nesse momento e no PO5 não havia diferença com o PRÉ. No entanto, em todos os momentos o BORG do TE foi maior que do TC6. A escala analógica de dor apresentou significância apenas até o PO5. Conclusão: Concluímos que os pacientes submetidos à cirurgia de colecistectomia videolaparoscópica têm queda da função respiratória nos primeiros pós-operatórios, porém há um retorno precoce às condições pré-operatórias, sendo que no quinto PO a maioria dos parâmetros estudados já não apresenta diferença em relação ao PRÉ.

P053 - **O TESTE DA CAMINHADA DE SEIS MINUTOS É MELHOR QUE UM ÍNDICE PROGNÓSTICO VALIDADO NA PREDIÇÃO COMPLICAÇÃO PULMONAR APÓS CIRURGIA ABDOMINAL ALTA?**

LUCIANA DIAS CHIAVEGATO[1]; DENISE DE MORAES PAISANI[2]; ADRIANA CLAUDIA LUNARDI[2]; ILKA SANTORO[3]; JULIO FLAVIO FIORE JR[4]; CELSO FERNANDES CARVALHO[2]; SONIA MARIA FARESIN[3]
1.UNIFESP/UNICID, SAO PAULO, SP, BRASIL; 2.USP, SAO PAULO, SP, BRASIL; 3.UNIFESP, SAO PAULO, SP, BRASIL; 4.UNIVERSIDAD DE MELBOURNE, MELBOURNE, AUSTRÁLIA.

Introdução: Indices prognósticos têm sido geralmente baseados em fatores de risco clínicos e cirúrgicos de candidatos a cirurgias eletivas para predizerem a probabilidade de desenvolvimento de complicação pulmonar pós-operatória (CPP). Estudos recentes têm considerado a dependência funcional como um fator de risco isolado importante para CPP. O teste de caminhada de seis minutos (TC6M) tem sido aceito como um indicador da capacidade funcional, porém, nunca foi analisado como um preditor de CPP. Objetivo: Avaliar o uso do TC6M como um índice prognóstico para predizer CPP em comparação com um índice prognóstico validado para cirurgia abdominal alta (CAA). Métodos: Este estudo prospectivo incluiu 137 pacientes submetidos a CAA. Na véspera da cirurgia, todos os pacientes completaram um questionário sua história clínica, realizaram o TC6M e tiveram seu índice de Pereira calculado. Índice de Pereira pontua: comorbidades, doenças respiratórias e cirurgia acima de 210 minutos. Todos pacientes foram acompanhados diariamente durante todo o pós-operatório por um médico “cego” aos dados pré-operatórios. CPP incluiam pneumonia, traqueobronquite, atelectasias com repercussão clinica, broncoespasmo e insuficiência respiratória aguda. Foram realizados o teste t e o Fisher. Resultados: CPP foi desenvolvida em 7,2% dos pacientes. O TC6M e o índice de Pereira não foram similares na predição de CPP (p=0,59). O índice de Pereira mostrou associação com CPP o TC6M não. Conclusão: O TC6M não pareceu ser mais eficiente do que o índice de Pereira na predição de CPP em pacientes submetidos à CAA.

P054 - **APRESENTAÇÃO ATÍPICA DA TUBERCULOSE PULMONAR**

THATIANA CIMETTA; JULIANA CARVALHO BRITO; GUNNAR LEONARDO CHANDOHA; FABRICIO WOLLMANN ZANDONA; LUIS RENATO ALVES; FLAVIA ALVARES; JOSE ANTONIO BADDINI MARTINEZ; MARCELO BEZERRA MENEZES
USP RIBEIRAO PRETO, RIBEIRAO PRETO, SP, BRASIL.

História da doença atual e pregressa: Mulher, 52 anos, hipertensa, tabagista 25 anos/maço, portadora de artrite reumatóide desde 2005, foi tratada inicialmente com metrotexato e cloroquina. Posteriomente no mesmo ano, suspenso cloroquina e associado leflunomide ao metrotexato devido manutenção da artrite. Manteve seguimento na reumatologia e veio encaminhada para pneumologia em 2009 para investigação de nódulo pulmonar no lobo inferior esquerdo.
Exame físico: Bom estado geral, anictérica, acianótica, afebril, corada, hidratada;
Cardiovascular, respiratório e abdominal inalterados;
Membros: Limitação de movimentos no ombro esquerdo, punhos, joelho direito, metacarpofalangeanas, segundo e primeiro quirodáctilos esquerdos, tornozelo esquerdo. Artrite em todas as articulações mencionadas.
Diagnóstico e evolução: Realizou broncoscopia (dez/2009) com lavado broncoalveolar. Pesquisa de bacilo de koch e pesquisa de fungos negativas, sem células atípicas ou neoplásicas, compatível com processo crônico inespecífico. Optado por acompanhamento clínico.
Em ago/2010, retorna em consulta ambulatorial com contraimunoeletroforese para fungos e ppd negativos; com uma ct de tórax apresentando novo nódulo cavitado no lobo superior direito além do antigo no lobo inferior esquerdo, sendo indicada biópsia pulmonar. Paciente foi internada em mar/2011 e submetida à biópsia pulmonar do nódulo no lobo superior direito. Na cirurgia, presença de nódulo pulmonar no segmento anterior de lobo superior direito de aproximadamente 1,5 cm de diâmetro. Evoluiu sem intercorrências no pós-operatório.
Em biópsia pulmonar: Fragmento de pulmão com tuberculose reativa formando granulomas epitelióides com necrose caseosa e pesquisa de bacilos álcool-ácido resistentes positiva.
Foi então suspenso imunossupressores e iniciado tratamento para tuberculose com esquema rifampicina, isoniazida, pirazinamida e etambutol .
Evoluiu com reativação da artrite reumatóide sendo iniciado tratamento apenas com antiinflamatórios.
Discussão: Artrite reumatóide acomete cerca de 1% da população mundial(2) e freqüentemente acomete o pulmão, estima-se que 0,2% dos pacientes tenham nódulos(5).
O risco de TB é aumentado em 2 a 10 vezes nos pacientes com artrite reumatóide e quando submetidos à terapia com anti-TNFá a incidência aumenta consideravelmente variando de 9,3 a 449/100mil(1). Por isso é importante a pesquisa de tuberculose nos pacientes que serão submetidos à terapia com imunossupressores(4), recomenda-se PPD e IGRA que devem ser interpretados com cautela(3).

P055 - **ASPERGILOMA EM CAVIDADES NÃO TUBERCULOSAS**

MAIRA ELIZA PETRUCCI ZANOVELLO; PAULA CATARINA CARUSO; MAURICIO SOUSA DE TOLEDO LEME; REYNALDO QUAGLIATO JUNIOR; EDUARDO MELLO DE CAPITANI; GISELE NUNES YONEZAWA; MONICA CORSO PEREIRA; ARISTOTELES DE SOUSA BARBEIRO; KARINA CUZIOL; LAIR ZAMBOM; RONALDO FERREIRA MACEDO
UNIVERSIDADE ESTADUAL DE CAMPINAS-UNICAMP, CAMPINAS, SP, BRASIL.

Introdução: Aspergillus spp pode causar uma variedade de doenças pulmonares, dependendo do estado imunológico e da presença de doenças pulmonares crônicas. As manifestações clínicas incluem desde a forma invasiva, que acomete os pacientes com grave imunossupressão, até a forma de aspergilose crônica necrotizante. Aspergilose broncopulmonar alérgica é descrita em pacientes com asma e hipersensibilidade aos antígenos do aspergillus, enquanto o aspergiloma é principalmente visto em pacientes com doenças cavitárias. Esta última é a forma mais comum de apresentação do Aspergillus sp no pulmão. As bolas fúngicas (aspergilomas/micetomas) geralmente aparecem em cavidades sequelares de tuberculose.
Objetivo: Rever a apresentação clínica e descrever nossa experiência com aspergilomas em cavidades não tuberculosas, por meio da descrição de cinco casos.
Métodos: Realizamos um estudo retrospectivo nos últimos 11 anos para identificar pacientes com associação de cavidades não tuberculosas e aspergilomas no nosso serviço. Foram selecionados todos os casos que apresentassem imagem radiológica (bola fúngica), escarro e/ou lavado brônquico positivos para aspergilus.
Resultados: Foram encontrados cinco casos de aspergiloma, todos em mulheres de 21 a 56 anos. Duas cavidades eram secundárias a outras doenças fúngicas: histoplasmose e paracoccidioidomicoise. As outras 3 pacientes tinham cavitações secundárias a silicose, sarcoidose e bronquiectasia não fibrose cística.
Nenhuma delas foi submetida ao tratamento cirúrgico devido a função pulmonar ou performance status ruim.
Conclusão: O achado de colonização fúngica de cavidades pré-existentes, com formação da chamada bola fúngica por aspergillus (que corresponde a um aglomerado de hifas de aspergillus entrelaçadas com um emaranhado de fibrina, muco e debris celulares) não é exclusividade de cavidades pós-tuberculosas, como se pensou por muito tempo, e pode ocorrer em quaisquer tipos de cavitações pulmonares.

P056 - **ASPERGILOMA EM SEQUELA DE TUBERCULOSE**

TATIANA SARUHASHI SARUHASHI; ELAINE CRISTINA CAON DE SOUZA; LÍVIA CRISTINA FRANÇA GIBERTONI; VIRGINIA MONTEIRO DE OLIVEIRA; CARINA QUEIROZ PEREIRA; JOAO DANIEL FRANÇA; DANIELA TAISA FUDO; VANESSA ALVES DE LIMA
HOSPITAL SANTA CASA DE MISERICÓRDIA DE SÃO PAULO, SAO PAULO, SP, BRASIL.

História da doença atual e pregressa

M.A.M., 41 anos, feminino, do lar, natural da Bahia, procedente de SP. Queixa de hemoptise, perda ponderal, dispnéia, astenia e tosse há cerca de um ano após infecção respiratória. Sem febre. Antecedente de Lupus Eritematoso Sistêmico há 12 anos em uso de prednisona e cloroquina, HAS em uso de captopril e HCTZ e tabagista 15 anos/maço. Tuberculose pulmonar há 10 anos e tratada durante 7 meses, cistocele e hérnia epigástrica. No histórico familiar refere mãe com HAS.

Exame Físico: BEG, corada, orientada, hidratada, eupnéica. Saturava 94% em ar ambiente. FR: 14; MV positivo sem RA; FC: 72; PA 160X90; BCNF em 2T SS. Hérnia de parede abdominal supra-umbilical, 5cm, indolor. Sem edema. Presença de lesões eritemato-descamativas em mãos, pés e ouvido externo esquerdo, lesões eritematosas em mucosa oral.

Exames Complementares: Na espirometria constatou-se Distúrbio Ventilatório Obstrutivo leve, com redução de CVF, sem resposta ao broncodilatador e VEF1: 1,77. Nos outros exames: Cr: 0,8 / Ur: 33 / Na: 130 / K: 3.9 / Mg: 2 / FA: 194 / GGT: 68 / AST: 19 / ALT: 18 / Glic: 105 / Hb: 12.1 / Ht: 37.6/ Leuc: 10,6 / Neut: 90 /PQL: 173.000 / PCR: 3,3 Diagnóstico Tanto no exame radiológico quanto na TCAR notou-se uma massa arredondada móvel em uma cavidade pré-existente, no lobo superior de pulmão direito, com densidade líquida, e separada da parede por espaço aéreo (sinal do crescente), além de espessamento pleural adjacente à cavidade.

Evolução: Em março de 2011 realizada lobectomia do lobo superior do pulmão direito. Evoluiu com pneumonia hospitalar e surgiu a necessidade de nova intervenção cirúrgica devido encarceramento de hérnia epigástrica. Progrediu com disfunção renal e óbito.

Discussão: O aspergiloma pulmonar é também chamado de micetoma intracavitário. É uma manifestação clínica relacionada à colonização de cavidades no parênquima pulmonar por fungos de uma espécie de Aspergillus. Essas cavitações pulmonares podem ser provocadas por várias doenças, mas estão mais frequentemente relacionadas à tuberculose. O aspergiloma é uma massa formada por elementos fúngicos viáveis ou mortos, sangue, muco, restos celulares e células inflamatórias que ocupam parcialmente a cavidade pulmonar. Com a formação da bola fúngica o tratamento com agentes antifúngicos torna-se ineficiente e passa a ser apenas cirúrgico.

Referências

1 – Panjabi C; Sahay S; Shah A. Formação de um aspergiloma em sarcoidose com cavitação. J. bras. pneumol. 2009;35(5)

2 - Ruiz Júnior RL; Oliveira FHS; Piotto BLB; Muniz FASSL; et al. Tratamento cirúrgico de aspergiloma pulmonary. J Bras Pneumol 2010;36(6): 779-783

3 - Babatasi G, Massetti M, Chapelier A, Fadel E, Macchiarini P, Khayat A, et al. Surgical treatment of pulmonary aspergilloma: current outcome. J Thorac Cardiovasc Surg. 2000;119(5):906-12.

P057 - **BRONQUIECTASIA CÍSTICA: RELATO DE CASO**

VIVIANNY ARAÚJO NASCIMENTO; FERNANDO FERREIRA SANTOS; MARCELLA NARA NUNES; CAROLINE ARANTES MOREIRA; ANA CAROLINE REINALDO DE OLIVEIRA; PRISCILLA SILVA ABRAHÃO; RODRIGO MIQUELANTI MELO; THULIO MARQUEZ CUNHA
FACULDADE DE MEDICINA DA UNIVERSIDADE FEDERAL DE UBERLÂNDIA, UBERLÂNDIA, MG, BRASIL.

Introdução: Bronquiectasia refere-se à dilatação anormal e irreversível dos brônquios. Está associada a alterações destrutivas e inflamatórias nas paredes das vias respiratórias de médio calibre. As principais causas são fibrose cística, discinesia ciliar e pós-infecções pulmonares.

Relato de Caso: Mulher, 21 anos, branca, natural de Lago do Junco-BA, apresenta infecções respiratórias de repetição desde os sete anos de idade, com tosse produtiva sempre com acometimento de pulmão direito. Procurou serviço de pneumologia com quadro de tosse seca sem febre nos últimos dois meses, evoluindo com expectoração purulenta. Raio X e TC tórax mostraram bronquiectasia cística em pulmão direito, com pulmão esquerdo vicariante e com áreas de perfusão em mosaico com discretas áreas de bronquiectasias em língula. A cintilografia de ventilação e perfusão pulmonar evidenciou exclusão funcional do pulmão direito.

Conclusão: A bronquiectasia geralmente acomete pessoas que estão na fase mais produtiva de suas vidas. A média de idade dos pacientes varia em torno de 28 a 48 anos. Embora possa ser encontrada em pacientes das mais diversas camadas socioeconômicas, a maioria dos acometidos por esta doença é formada pela população economicamente menos favorecida, com pouco acesso aos serviços de saúde e à aquisição de medicamentos. Na maioria das vezes o acesso a serviços especializados só ocorre quando a doença já atingiu seus estágios mais avançados, como o caso apresentado. Os sintomas mais freqüentes são tosse produtiva, expectoração e dispnéia, em geral desde a infância. A bronquiectasia ainda é um importante problema médico no Brasil. Geralmente é advinda do retardo do diagnóstico e/ou terapêutica inadequada, que selam o prognóstico do paciente, comprometendo sua qualidade de vida, o que ressalta a importância da prevenção com o aprimoramento dos cuidados básicos às crianças, prevenindo o aparecimento das infecções respiratórias agudas ou tratando precocemente suas complicações.

Referências

1. Moreira JS, Porto NS, Camargo JJP, et al. Bronquiectasias: aspectos diagnósticos e terapêuticos. Estudo de 170 pacientes. J Pneumol. 2003; 29:258-63.

2. Barker AF. Bronchiectasis. N Engl J Med 2002; 346:1383- 93.

3. Dalcin PTR, Perin C, Barreto SSM. Diagnóstico e tratamento de bronquiectasias: uma atualização. HCPA 2007; 27: 51-60.

4. Gomes Neto A, Medeiros M, Gifoni J. Bronquiectasia localizada e multissegmentar: perfil clínico-epidemiológico e resultado do tratamento cirúrgico em 67 casos. J Pneumol 2001; 27:1-6.

5. Pasteur MC, Hellivell SM, Houghton SJ, et al. An investigation into causative factors in patients with bronchiectasis. Am J Respir Crit Care Med 2000; 162:1277-1284.

P058 - **CISTO HIDÁTICO PULMONAR**

ELAINE CRISTINA CAON DE SOUZA; LÍVIA CRISTINA FRANÇA GIBERTONI; VIRGINIA MONTEIRO DE OLIVEIRA; CARINA QUEIROZ PEREIRA; JOAO DANIEL FRANÇA; GUILHERME GUARDIA MATTAR; VANESSA ALVES DE LIMA; RODRIGO JOSÉ CASTIONI SANTIAGO
SANTA CASA SP, SAO PAULO, SP, BRASIL.

1. História da doença atual e pregressa: J.G.R., 23 anos, natural da Bolívia, procedente de São Paulo, comerciante. Em setembro de 2010 iniciou com tosse, hemoptise, dispnéia progressiva, sudorese e febre não aferida. Procurou serviço médico e com suspeita de Tuberculose iniciou o uso de COXCIP 4. Após 1 mês e 2 semanas sem melhora, suspendeu a medicação. Negou tabagismo, uso de outras drogas e alergias. Referiu ingesta de carne de carneiro uma vez por semana e caso de Tuberculose na família (pai).
2. Exame Físico: Bom estado geral, orientado, contactuante, corado, eupnéico. Saturava 98% em ar ambiente, FC: 72, FR: 16, PA 110x70. Murmúrio vesicular positivos bilaterais, diminuído à direita, SRA. Sem outras alterações no exame físico. Godet negativo e sem linfonodos palpáveis.
3. Exames Complementares: Sem alterações na broncoscopia e no LBA. Espirometria normal, sem resposta ao broncodilatador: VEF1: 4,17 à 4,39; CVF: 4,51 à 4,51; VEF1CVF: 0,92 à 0,97. Nos outros exames: Hb 13; Ht 39; Leuc 6900; N 58,5; L 27,7; E 8%; Plaq 345000; Cr 0,6; Ur 20; K 3,9; Na 142; PCR 3,5. Exame de escarro com 2 amostras negativas para BAAR.
4. Diagnóstico: Realizado raio-X simples de tórax, que evidenciou lesão cavitária no lobo superior do pulmão direito, de paredes moderadamente espessas, com nível hidroaéreo. Com a suspeita de cisto hidático pulmonar, foi realizada uma tomografia computadorizada (TC) de tórax, que evidenciou área cística, em lobo superior direito, de paredes predominantemente finas, porém com áreas de espessamentoe irregularidade focal. Apresentava também uma imagem ondulante na interface hidroaérea, provavelmente produzida pela membrana hidática flutuando sobre o líquido no interior do cisto, que constitui o sinal do lírio d'água.
5. Evolução: Em fevereiro de 2011 foi realizada lobectomia superior direita e após 10 dias paciente recebeu alta com Albendazol 400mg. O exame anatomopatológico confirmou cisto hidático pulmonar.
6. Discussão: A hidatidose é uma doença parasitária causada pela forma larval da tênia Echinococcus granulosus. Os hospedeiros definitivos são animais carnívoros como cães, enquanto os intermediários são ovelhas e outros herbívoros. Humanos se tornam hospedeiros intermediários quando há ingestão acidental dos ovos da tênia. Os órgãos acometidos com maior frequência são o fígado e os pulmões, envolvidos em 70% e de 20% a 30% dos casos, respectivamente. Nos exames radiológicos a hidatidose pulmonar frequentemente se apresenta como lesões densas e esféricas com contornos regulares.

P059 - **HEMOPTISE AGUDA EM PACIENTE COM CISTO BRONCOGÊNICO COLONIZADO POR ASPERGILLUS SPP.**

ROBERTSON RODRIGUES PEREIRA JUNIOR; MIGUEL ABIDON AIDÊ; NICOLAU PEDRO MONTEIRO; CARLOS ROBERTO MORÃES DE ANDRADE; CRISTOVÃO CLEMENTE RODRIGUES; LÍVIA FERNANDES MONTEIRO; JORGE EDUARDO MANHÃES DE CARVALHO; JORGE RONALD ARCE VARGAS; REMBERTO MAURICIO DE LA CRUZ VARGAS VILTE
HOSPITAL UNIVERSITÁRIO ANTÔNIO PEDRO- UNIVERSIDADE FEDERAL FLUMINENSE, NITERÓI, RJ, BRASIL.

MTR, feminina, 73 anos, aposentada como empregada doméstica, natural e moradora de Cabo Frio – RJ.
HDA: Em julho de 2011 iniciou quadro de tosse produtiva com expectoração muco purulenta e hemoptise moderada sendo tratada com antibióticos sem melhora clínica. Foi encaminhada ao Hospital Universitário Antônio Pedro para investigação diagnóstica.
HPP: Relato de pequena imagem sugestiva de bolha pulmonar em ápice direito que sempre era evidenciada em RX de tórax realizados durante consultas médicas de rotina há 38 anos. Hipertensão arterial sistêmica há 20 anos controlada. Irmã e sobrinha com história de Tuberculose Pulmonar tratada há 30 anos. Hábitos: Nega etilismo e tabagismo.
Exame físico: Paciente normohidratada, normocorada, acianótica, anictérica e afebril.
.AR: Murmúrio vesicular diminuído em terço superior de hemitórax direito. FR: 17 irpm.
ACV: RCR 2T BNF Não foi auscultado sopros ou extrassístoles.
Abdome: Atípico, peristalse presente, normotimpânico, indolor à palpação superficial e profunda.
MMII: Sem edemas e panturrilhas livres.
Exames complementares: RX e TC de tórax com imagem cística de parede espessada com nível hidroaéreo em terço superior de hemitórax esquerdo. Hemograma , coagulograma e bioquímica normais.
Pesquisa direta de BAAR no escarro: 03 amostras negativas. Broncofibroscopia flexível: Sem anormalidades na árvore brônquica. Lavado brônquico:Gram e cultura negativas; pesquisa e cultura de BAAR e fungos negativas; citologia neoplásica também negativa.
Diagnóstico histopatológico: Cisto Broncogênico com colonização por Aspergillus sp.
Evolução: Paciente foi submetida a ressecção de lobo superior esquerdo obtendo alta hospitalar com melhora total dos sintomas.
Discussão: Os cistos broncogênicos são lesões congênitas derivadas de brotamentos anormais a partir da árvore brônquica primitiva. Quando formadas tardiamente, resultam em cistos intraparenquimatosos, frequentemente em comunicação com a via respiratória, os quais podem ser sintomáticos devido a complicações por infecção que em nosso relato de caso foi fúngica.

P060 - **HISTOPLASMOSE PULMONAR - RELATO DE CASO**

LUIS PAULO TONIOLI; MARCIO ABREU NEIS; MARCELO ALEXANDRE COSTA VAZ; MÔNICA SILVEIRA LAPA; ELIE FISS; WILLIAM SALIBE FILHO
FMABC, SANTO ANDRE, SP, BRASIL.

A.P.B. 43 anos, sexo masculino, procedente de Santo André - SP, trabalhou com cultivo de café por 20 anos e atualmente açougueiro há 10 anos.
Sem antecedentes pulmonares.
Paciente apresentou quadro de dispnéia aos médios esforços associado à tosse seca e perda ponderal de 10kg no último ano. Procurou PS onde realizou radiografia de tórax evidenciando infiltrado interstício-alveolar bilateral. Posteriormente realizado tomografia computadorizada de tórax mostrando opacidades alveolares bilaterais grosseiras associadas à linfonodos mediastinais. Foi avaliado pela equipe da assistência básica de saúde que solicitou PPD com resultado de zero milímetro. Encaminhado para nosso serviço onde realizou broncoscopia com lavado broncoalveolar negativo e biópsia que mostrou processo granulomatoso crônico, com células gigantes. Solicitado sorologia reagente para histoplasmose.Durante investigação apresentou lesão ulcerada em boca, sendo realizado biópsia e swab, com resultado de processo granulomatoso com imunohistoquímica positiva para histoplasmose. Após confirmação diagnóstica, iniciado tratamento itraconazol 800mg/dia, apresentando posterior melhora dos sintomas e ganho de peso, com resolução de lesão em boca em 2 semanas. No momento segue em tratamento e acompanhamento ambulatorial.

P061 - **HISTOPLASMOSE PULMONAR: APRESENTAÇÃO DE UMA FORMA ATÍPICA**

NIVALDO CASSIANO BACHICHI; DAVI GANGI BACHICHI; RICARDO ZERRENNER TREVISIOLI NUNES; RAFAEL NAKAMURA ATOLINO
COMPLEXO HOSPITALAR DO NMANDAQUI, SAO PAULO, SP, BRASIL.

Introdução: A histoplasmose é uma micose que afeta principalmente os pulmões. O homem adquire a infecção através da inalação dos conídeos presentes na natureza. A maioria das infecções pode ser diagnosticada restrospectivamente através da prova cutânea com a histoplasmina, ou pela presença de pequenas lesões calcificadas contendo os fungos nos pulmões e linfonodos mediastinais. A imunodepressão parece ser um fator preponderante em desencadear a reativação de uma infecção prévia. O *Histoplasma capsulatum* pode ser considerado um dos patógenos oportunistas mais importantes do homem. A forma clínica, apresentada pelos indivíduos que se infectam, está na dependência da resposta imune e no tamanho do inóculo inalado.
Relato Do Caso: L.A.C, 58 anos, aposentado, natural e procedente de São Paulo e que freqüentava o Vale do Paraíba para pescar em uma casa de campo. Refere não ter sintomatologia alguma, mas que em exame radiológico periódico do trabalho apresentou no RX e TC de tórax nódulos pulmonares bilaterais, sem linfoadenomegalias mediastinais. Assintomático, procurou o médico dois meses após. Portador de Diabetes Mellitus. Exame físico: Murmúrios vesiculares presentes bilateralmente com intensidade e timbres preservados, sem presença de ruídos adventícios. Apresentava leve hepatomegalia confirmada com US abdominal. Tabagista ha 36 anos, um maço por dia. Não etilista. Foi solicitada nova TC de tórax que apresentava nódulos pulmonares com discreta melhora, porem escavados. As principais hipóteses de diagnóstico até então eram neoplasia ou tuberculose. Exames laboratoriais normais com ELISA negativo e broncoscopia normal. Foi então realizada uma toracotomia por vídeo mais biopsia com diagnóstico de Histoplasmose Pulmonar no anátomo patológico.
Diagnóstico: Baseia-se na procura do fungo em secreções/tecidos do paciente e de reações sorológicas específicas. À cultura de escarro e broncoscopia apresentaria crescimento fúngico, usualmente em duas semanas. Biópsias de diversos tecidos podem apresentar granulomas epitelióides de aspecto sarcóide, onde os microrganismos são identificáveis no interior de células do sistema reticulo-endotelial através de coloração adequada, Gomori-Grocott ou PAS.
Discussão: A histoplasmose é causada pelo *Histoplasma capsulatum*, que afeta principalmente os pulmões. O caso não apresentou infiltrados e nem tão pouco linfodenomegalias mediastinais, o que pode ser confundido radiologicamente com lesões neoplásicas. Nos exames de imagem aparecem infiltrados intersticiais nos ápices pulmonares, com cavitações de paredes espessas. Embora o espessamento da serosa adjacente às lesões esteja presente em 50% dos casos, o derrame pleural é raro. A forma crônica de apresentação da doença que evolui para caquexia ou insuficiência respiratória é fatal em 80% dos casos com pouca tendência para se disseminar extra pulmonar. É importante ressaltar a existência de diversas outras doenças como diagnósticos diferenciais com a histoplasmose.

P062 - **IMPACTO DE UM PROTOCOLO PARA PREVENÇÃO DE PNEUMONIA ASSOCIADA A VENTILAÇÃO MECÂNICA EM UNIDADES DE TERAPIA INTENSIVA DO HOSPITAL SÃO PAULO**

ELAINE CRISTINA PEREIRA[1]; LAURA ZILLMER[1]; DANIELA BICUDO[1]; EDUARDO ALEXANDRINO SERVOLO DE MEDEIROS[2]; GUILHERME HENRIQUE CAMPOS FURTADO[1]

1.UNIVERSIDADE FEDERAL DE SÃO PAULO, SÃO PAULO, SP, BRASIL; 2.092 177 258 03, SÃO PAULO, SP, BRASIL.

Introdução: A pneumonia associada a ventilação mecânica (PAV) é a principal causa de infecção em unidades de terapia intensiva, e está associada a altos índices de mortalidade, maior tempo de internação hospitalar e maiores custos, com uma estimativa de $40 mil dólares por paciente que adquire PAV . Entre os pacientes que utilizam ventilação mecânica cerca de 10 – 20% desenvolvem PAV. Existem medidas não farmacológicas para a prevenção de PAV que quando são aplicadas em conjunto (bundle) se mostram favoráveis na redução das taxas dessa infecção. Objetivo: Analise prospectiva da implantação de um protocolo (bundle) para prevenção de PAV com comparação entre a adequação das medidas do bundle e as taxas de pneumonia associada a Ventilação Mecânica. Método: Os pacientes internados nas unidades de terapia intensiva (UTI) de Pneumologia e Cirurgia Cardiovascular (UPOCC) do Hospital São Paulo foram submetidos a um protocolo diário durante os meses de janeiro a junho de 2011. Eram avaliados: elevação da cabeceira entre 30º-45º, pressão do cuff, frequência da troca do circuito ventilatório, ausência de condensado no circuito ventilatório e profilaxia para ulcera péptica. Resultados: Na UTI da pneumologia o indicador que se manteve mais adequado foi a elevação da cabeceira entre 30º- 45º com uma porcentagem de 93%, a medida do cuff foi a menos adequada com 73,2%. A taxa de PAV teve uma queda de janeiro a março, manteve-se estável de março a abril e teve um de abril a junho. Na UPOCC o indicador que se manteve mais adequado foi a troca do circuito ventilatório com 95,1% e o indicador que obteve uma menor adequação também foi a medida do cuff com 70,1%. A taxa de PAV teve um decréscimo ao decorrer dos meses de fevereiro a junho chegando a 0 no mês de junho. Os indicadores tiveram uma melhor adequação na UPOCC em relação a UTI da pneumologia. Conclusões: A adequação em relação ao protocolo para prevenção de PAV no nosso estudo pode ter contribuído com a redução da taxa de PAV na UPOCC já que os indicadores obtiveram uma melhor adequação no decorrer dos meses quando relacionados a UTI da pneumologia.

P063 - **INFECÇÃO PULMONAR RARA - NOCARDIOSE**

LILIANE BARBOSA DA SILVA PASSOS; CARLOS HENRIQUE ALVES DE REZENDE; VIRGILIO SOUZA E SILVA; MARCELA DA SILVA MENDES; ANA CAROLINE REINALDO DE OLIVEIRA; MONICA MARQUES VERISSIMO; NATALIA RODRIGUES DE SA; THULIO MARQUEZ CUNHA

FACULDADE DE MEDICINA DA UNIVERSIDADE FEDERAL DE UBERLÂNDIA, UBERLÂNDIA, MG, BRASIL.

Introdução: Nocardiose é infecção rara causada por Actinomicetos aeróbios do gênero Nocardia. Infecção supurativa sistêmica ou localizada, acometendo pulmões, pele, SNC ou doença disseminada. Geralmente, atinge imunocomprometidos, sendo imunocompetentes em 1/3 dos casos. O diagnóstico se dá pela identificação do germe no escarro, LBA, aspirado traqueal, secreção de abscessos cutâneos ou sangue. O tratamento é feito com sulfametoxazol-trimetropim (SMT). Aualmente recomenda-se a terapia dupla (SMT+amicacina/SMT+imipenem) ou tripla (SMT+imipenem+amicacina), principalmente se envolvimento do SNC.

Relato De Caso: Masculino, 49 anos, com tosse, dispnéia, astenia e febre há 1 dia. DM, ex-tabagista e etilista, apresentava-se febril, taquipnéico, com leucocitose e desvio à esquerda e IRA pré-renal. Rx tórax com opacidade acinar com broncograma aéreo em lobo superior direito. Iniciado ceftriaxone e clindamicina para PAC grave, e Oseltamivir pela alta incidência de gripe A naquele momento. Evoluiu com piora progressiva, choque séptico e necessidade de VM no 9º dia, substituindo-se os ATB por ceftriaxone por cefepime. Encaminhado para UTI, com crepitações pulmonares difusas, PaO2/FiO2:149 e piora do leucograma. Solicitadas culturas e associado Moxifloxacino. Evoluiu com choque refratário e PCR em AESP revertida em 8 minutos, com PNTX com drenagem de secreção piossanguinolenta. Modificados ATB para Meropenem e Teicoplanina. Evoluiu com FMO e óbito em 2 dias. O resultado posterior da cultura da secreção traqueal isolou Nocardia brasiliensis (>106 UFC/mm3), que foi confirmado pela necropsia: abscessos pulmonares bilaterais com cadeias filamentares de bastonetes colorados pela prata e Ziehl-Neelsen.

Conclusão: Trata-se de caso com desfecho ruim por sua raridade e por difícil isolamento do germe, por isso, o diagnóstico feito apenas após o óbito. A mortalidade da doença em casos graves chega a mais de 85% em imunocomprometidos com doença disseminada.

P064 - **MULTIPLOS MICETOMAS (ASPERGILLUS SP. EM CAVIDADES) EM PACIENTE COM BRONQUIECTASIA NÃO-FIBROSE CÍSTICA**

PAULA CATARINA CARUSO; MAIRA ELIZA PETRUCCI ZANOVELLO; MONICA CORSO PEREIRA; ILMA APARECIDA PASCHOAL; ANA MARIA CAMINO; EDUARDO MELLO DE CAPITANI; MAURICIO SOUSA DE TOLEDO LEME
UNIVERSIDADE ESTADUAL DE CAMPINAS- UNICAMP, CAMPINAS, SP, BRASIL.

Introdução: Bronquiectasias são dilatações anormais e irreversíveis dos brônquios. Seus achados tomográficos incluem espessamento de parede brônquica e dilatação dos brônquios, considerada quando maior que a artéria pulmonar adjacente (sinal do anel de sinete), ou quando são visíveis a 01 cm da pleura. Podem ser divididas em três tipos: cilíndricas, varicosas e saculares ou císticas. O aspergiloma é relativamente comum em pacientes com pneumopatias cavitárias e fibrose cística e podem causar hemoptises fatais, além de perpetuar o processo de inflamação. Descreveremos abaixo caso de paciente com bronquiectasias associadas a múltiplos micetomas.
Objetivo: Relatar um caso de paciente com bronquiectasia cilíndrica não fibrose cística com associação de aspergilose pulmonar.
Método: Paciente em acompanhamento no ambulatório de Pneumologia - UNICAMP
Resultado: Mulher, 41 anos, iniciou acompanhamento na em 2003 com história de dispnéia aos pequenos esforços associada à cianose de extremidades e anasarca . A paciente já apresentava tosse com expectoração desde a infância com diagnóstico por imagens de bronquiectasias, sem etiologia definida. Em seu acompanhamento, foram descartadas outras doenças como a Fibrose Cística (sódio e cloro no suor normais) e deficiência de alfa-1-antitripsina. Devido a história clínica, a hipótese foi de Bronquiectasia não -Fibrose Cística , como o resultado de precedentes broncopneumonias de origem bacteriana ou viral na infância. Apresenta ao exame físico estertores subcreptantes difusos e sibilos predominantes em bases. Radiograma de tórax mostrou opacidades heterogêneas bilaterais, representadas na Tomografia Computadorizada (CT) de tórax por bronquiectasias cilíndricas. Atualmente, apresenta infecções pulmonares de repetição com cultura do escarro com presença de Pseudomonas aeruginosa desde a entrada. Na evolução, há um ano, cultura de fungos no escarro mostrou Aspergillus sp. A CT de controle mostrou a presença de conteúdo amorfo na maior parte das bronquiectasias e com nível líquido (foto). Paciente segue em acompanhamento ambulatorial em uso de itraconazol para os micetomas com melhora clínica e aguarda transplante pulmonar.
Conclusão: Pacientes com pneumopatias cavitárias frequentemente são colonizados por Aspergillus sp. No entanto, as imagens de micetomas costumam ser em pequeno número e delimitadas a um único segmento ou lobo pulmonar. Apresentamos caso de doença pulmonar cavitária com múltiplos micetomas.

P065 - **PARACOCCIDIOIDOMICOSE**

VIRGINIA MONTEIRO DE OLIVEIRA; ELAINE CRISTINA CAON DE SOUZA; LÍVIA CRISTINA FRANÇA GIBERTONI; CARINA QUEIROZ PEREIRA; LARISSA KALLAS CURIATI; JOAO DANIEL FRANÇA; DANIELA TAISA FUDO; VANESSA ALVES DE LIMA
HOSPITAL SANTA CASA DE MISERICÓRDIA DE SÃO PAULO, SÃO PAULO, SP, BRASIL.

1. História da doença atual e pregressa
Paciente M.A., 54 anos, masculino, casado, natural e procedente de Eloi Mendes – MG. Com acompanhamento pelo ambulatório da cirurgia torácica, devido quadro de nódulos pulmonares (TC – agosto 2010), na triagem para cirurgia de DRGE. Negava tosse, expectoração, dispnéia, hemoptise e perda de peso. Referia febre há 8 meses, com melhora espontânea há 5 meses. História de operação de DRGE em agosto de 2010, HAS em uso de atenolol e ex-tabagista 30 anos/maço, parou há 3 anos. Em uso de omeoprazol, antecedente de exposição a fogão a lenha e poeira, e hábito de mastigar gravetos. No histórico familiar o pai faleceu de infarto agudo do miocárdio aos 75 anos, a mãe fazia tratamento de úlcera gástrica e o tio teve câncer de laringe.
2. Exame Físico: Acianótico, Anictérico, Afebril, Corado, Orientado, eupnéico, hidratado, normotenso. Saturava 96% em ar ambiente, sem outras alterações no exame físico. MV presentes sem RA, BCNF em 2T SS, FC: 72bpm e orofaringe sem alteração.
3. Exames Complementares: Todos os exames laboratorias se encontravam dentro dos parâmetros de normalidade.
4. Diagnóstico: Realizado através de análise histopatológica de amostra obtida por biópsia transparietal.
5. Evolução: Em resposta ao achado histopatológico foi iniciado tratamento com itraconazol e observou-se melhora do quadro clínico.
6. Discussão: A Paracoccidioidomicose é causada pelo Paracoccidioides brasiliensis, fungo termo-dimórfico, que se apresenta na forma miceliana à temperatura ambiente e de levedura à temperatura entre 35 e 37°C. Trata-se de uma doença endêmica da América Central e do Sul, com maior incidência no Brasil, Argentina, Venezuela e Colômbia. A infecção ocorre por inalação de propágulos do fungo, os quais aderem no epitélio alveolar pulmonar e se transformam na forma patogênica de levedura. O quadro clínico é de doença granulomatosa crônica, sendo a resposta imune celular o principal mecanismo de defesa. Essa doença acomete com maior frequência o tecido pulmonar, as mucosas e o sistema fagocítico mononuclear, porém pode haver disseminação para fígado, baço, adrenais e outros órgãos. O granuloma na Paracoccidioidomicose representa a resposta tecidual específica do hospedeiro contra o fungo, cujo objetivo é circunscrever o parasita, impedindo sua multiplicação e disseminação.
7. Referências Bibliográficas
1 - Shikanai-Yasuda MA, Telles Filho FQ, Mendes RP, et al. Consenso em paracoccidioidomicose. 2006. Revista da Sociedade Brasileira de Medicina Tropical 39(3):297-310
2 - Palmeiro M, Cherubini K, Yurgel LS. Paracoccidioidomicose – Revisão da Literatura. 2005.Scientia Medica: PUCRS, 15(4) out./dez. 2005

P066 - **PARACOCCIDIOIDOMICOSE SUL-AMERICANA: APRESENTAÇÃO INICIAL COMO CÂNCER DE TRAQUÉIA.**

MICHEL VICTOR LEMES DA SILVA; PRISCILA FERNANDA MORATO; MURILO SANTARSIERE ETCHEBEHER
UNIVERSIDADE DE SANTO AMARO, SÃO PAULO, SP, BRASIL.

História da doença atual e pregressa: Paciente C.S.P, masculino, 70 anos, tabagista 50a/maço, DPOC estadio II (GOLD). Apresentando há 06 meses quadro de aumento da quantidade de secreção (+-50ml/dia, aspecto mucóide), emagrecimento de 8 kg, adinamia. Há 04 meses referia disfonia e escarro hemoptoico. Negava disfagia ou odinofagia. Exame Físico: paciente com desnutrição leve, acianótico, anictérico, sem gânglios palpáveis ou lesões ulcerativas/vegetantes em nasofaringe e orofaringe. Expansibilidade preservada, frêmito tóraco-vocal diminuído em bases, percussão com som claro pulmonar. Exames complementares: Radiograma de tórax com sinais de hiperinsuflação pulmonar. Nasofibroscopia (orofaringe, hipofaringe e laringe de aspecto normal. Pregas vocais com mobilidade preservada. Presença de imagem enegrecida, localizada na luz traqueal. Broncoscopia: lesão infra-glótica enegrecida, aderida e de contornos nodulares, obstruindo 30% da luz, envolvendo 60% do diâmetro traqueal e cerca de oito centímetros de extensão, sugestiva de lesão expansiva. TC tórax: espessamento da parede traqueal, iniciando na região infra-glótica e terminando próximo à carina, observando-se pequenos nódulos protuindo da luz. Histopatológico: Paracoccidioidomicose. Evolução: O paciente está em uso de itraconazol, com boa tolerância e melhora clínica. Discussão: A paracoccidioidomicose (PCM) é uma micose sistêmica de caráter recidivante, causada pelo Paracoccidioides brasiliensis, fungo dimórfico, autóctone América Latina, encontrada principalmente no Brasil, Colômbia e Venezuela. Os pacientes apresentam, geralmente, uma história longa e sintomas, cuja inespecificidade, pode levar ao retardo no diagnóstico e tratamentos equivocados. A faixa etária mais acometida situa-se entre 30 e 50 anos de idade e mais de 90% dos casos são do sexo masculino. O diagnóstico da PCM baseia-se em anamnese minuciosa, com ênfase aos aspectos epidemiológicos da enfermidade. Os exames complementares auxiliam tanto na identificação do agente quanto na avaliação funcional dos diversos órgãos comprometidos. A demonstração do P. brasiliensis em biópsias, obtidas por exames endoscópicos ou no estudo anátomo-patológico de peças cirúrgicas, permite a confirmação diagnóstica. Quanto ao tratamento podem ser utilizados a anfotericina B, sulfamídicos (sulfadiazina, associação sulfametoxazol/trimetoprim) e derivados azólicos (cetoconazol, fluconazol, itraconazol). O P. brasilienses pode afetar largas porções da traquéia e brônquios. Os achados traqueais mais comuns são espessamento circunferencial irregular e a presença de nódulos submucosos. As pregas vocais são as estruturas comumente acometidas, levando a sintomas de disfonia. A disfagia é outro sintoma que também deve ser investigado.

P067 - **PNEUMONIA COMUNITÁRIA EM LOCALIZAÇÃO ANÔMALA- RELATO DE CASO**

JOÃO BATISTA CARLOS DE SÁ FILHO; GUNNAR LEONARDO CHANDOHA; LUIS RENATO ALVES; GERUZA ALVES DA SILVA; FLAVIA ALVARES
HCFMRP, RIBEIRAO PRETO, SP, BRASIL.

História da Doença Atual: Paciente 20 anos, feminina, natural e procedente de Ribeirão Preto-SP evoluiu há 2 dias do primeiro atendimento médico com febre não aferida, prostração, hiporexia, tosse seca, mialgia, cefaléia e dor ventilatório dependente em hemi-toráx direito. No dia seguinte iniciou dispnéia de repouso e procurou atendimento no Posto de Saúde onde iniciou tratamento com levofloxacino e foi encaminhada ao Hospital das Clínicas da Faculdade de Medicina de Ribeirão Preto para internação e condução do caso. Negava perda de peso, hemotipse, sibilância, queixas cardíacas, queixas geniturinárias, queixas gastrointestinais, queixas neurológicas, sinais de sangramentos. Nesta internação modificou-se a antibioticoterapia para Ceftriaxona e Claritromicina. Paciente completou 10 dias de tratamento recebendo alta, após melhora clínica importante, e retorno ambulatorial programado em 2 semanas com novos exames laboratoriais e imaginológicos.

História da Doença Pregressa: Previamente hígida e negava antecedente de doenças pulmonares. Referia apenas herniorrafia inguinal aos 2 meses de idade e alergia à amoxicilina.

Exame Físico: Estado geral regular, hipocorada +/4+, hidratada, acianótica, PA: 130/90 mmHg, FC: 120bpm, FR: 28 irpm, SpO2: 92% (AA) e 95% (CN 2L/min), ausência de baqueteamento digital; Aparelho cardiovascular, abdomen, membros inferiores sem estigmas patológicos e aparelho respiratório com murmúrio vesicular diminuído e estertores difusos à direita.

Exames Complementares: Gasometria Arterial com acidose metabólica compensada e hipoxemia, hemograma com leucocitose e bastões aumentados, PCR elevada e radiografia de tórax com opacidade paratraqueal à direita. Eletrólitos, lactato, função renal e urina I normais. Hemoculturas negativas. PPD não reator, BAAR, pesquisa de fungo e culturas do escarro negativos. Fibrobroncoscopia com árvore brônquica direita com divisão anômala no brônquio lobar superior direito, formando 2 brônquios segmentares, o superior com 3 subsegmentos e o inferior com 2; Divisão anômala no brônquio lobar inferior direito com formação de um brônquio acessório no segmento superior. Lavado broncoalveolar: BAAR e exame micológico direto negativos, culturas negativas. O anatomopatológico da biópsia transbrônquica demonstrava ausência de critérios de malignidade na amostra. Duas semanas após a alta hospitalar apresentava hemograma, função renal, eletrólitos, PCR normais e desaparecimento completo da opacidade nos exames de imagem do tórax.

Discussão: O diagnóstico do caso é pneumonia delimitada pela cissura acessória da veia ázigos. Trata-se de uma cissura que ocorre em cerca de 1% da população. Normalmente à direita, mas raramente pode ocorrer à esquerda. É um erro de migração da veia ázigo da parede torácica, que ao invés de se realizar pelo mediastino até sua posição usual do ângulo traqueobrônquico direito, é realizada pelo lobo superior, trazendo consigo os folhetos visceral e parietal da pleura.

P068 - **PNEUMONIA POR CMV EM PACIENTE LÚPICA**

GABRIELA FERREIRA PADUANI; FERNANDO FERREIRA SANTOS; VIVIANNY ARAÚJO NASCIMENTO; TATIANA STRAVA CORRÊA; PRISCILLA SILVA ABRAHÃO; JOSÉ RODRIGUES SANTOS JÚNIOR; VIRGÍLIO COSTA FARNESE; THULIO MARQUEZ CUNHA
FACULDADE DE MEDICINA DA UIVERSIDADE FEDERAL DE UBERLÃNDIA, UBERLÂNDIA, MG, BRASIL.

Introdução: Infecções pelo Citomegalovírus (CMV) têm sido documentadas em indivíduos com imunodepressão, pacientes com neoplasias, transplantados, portadores de AIDS e pacientes em uso de imunossupressores. A maioria dessas infecções decorre de reativações de infecções latentes. A reativação do vírus pode causar doença disseminada ou localizada. O acometimento pulmonar é raro e se manifesta com tosse não produtiva, dispneia, hipoxemia e presença de infiltrado intersticial na radiografia de tórax. A confirmação diagnóstica de pneumonite por CMV se dá pelo achado histopatológico de inclusões citoplasmáticas e nucleares típicas “owis eye”.
Relato De Caso: Paciente 14 anos, feminina, lúpica, evolui com convulsões, nefrite lúpica classe IV e hemorragia alveolar. Realizado pulsoterapia com metilprednisolona e ciclofosfamida com controle da doença. Apresenta-se, ambulatorialmente 3 meses após, em uso de 0.7 mg/kg/ dia de prednisona, com quadro de febre, astenia, hiporexia, lesões aftóides em boca, REG, consciente, orientada, taquicárdica (FC:155 bpm), taquipnéica (FR: 34 irpm), SpO2 90%, PA: 80X30 mmHg, evoluindo com insuficiência respiratória, com necessidade de intubação orotraqueal e VM e choque séptico. O RX de tórax evidênciava opacidades retículo-nodulares difusas. Realizada biópsia a céu aberto de pulmão, que identificou células endoteliais apresentando inclusões citopáticas compatíveis com CMV. A paciente fez uso de ganciclovir por 21 dias associado à corticoterapia, com resolução do quadro, recebendo alta após.
Conclusão: Este relato demostra que embora o acometimento pulmonar pelo CMV seja uma manifestação rara torna-se importante sua pesquisa como um agente de pneumonite intersticial em pacientes imunossuprimidos pelo o lúpus.
Referências: 1. CHANG, H. et al. Cytomegalic infection in non-transplant pacients with hematologic neoplasm: a case series. Chang Gung Med J. Jan-Feb;34(1):65-74, 2011; 2. MILDVAN, D. et al. Oppor tunist ic infect ions and immune deficiency in homosexual men. Ann. intern. Med. 96:700, 1982; 3. GLENN, J. Cytomegalovirus infections following renal transplantation. Rev. Infect. Dis. 3: 1151, 1981; 4. CASTELO A. Pulmonary commitment in the acquired immunodeficiency syndrome Jornal de Pneumologia 13(1): 30 mar 1987

P069 - **PNEUMONIA POR EPSTEIN BARR VIRUS EM IMUNOCOMPROMETIDO**

ANDRE NATHAN COSTA[1]; ANDRE APANAVICIUS[1]; RAFAEL SILVA MUSOLINO[1]; ESPER GEORGES KALLAS[2]; CRISTINA APARECIDA TROQUES DA SILVEIRA MITTELDORF[1]; RONALDO ADIB KAIRALLA[1]
1.NUCLEO AVANÇADO DE TORAX - HOSPITAL SIRIO LIBANES, SAO PAULO, SP, BRASIL; 2.HOSPITAL SIRIO LIBANES, SAO PAULO, SP, BRASIL.

MCGC, 67anos, feminina, não tabagista, antecedente de LLA *philadelfia* positivo recidivado em março de 2011, recebendo quimioterapia com FLAG-IDA e então manutenção com POMP e dasatinib, com remisão completa. Aspergilose pulmonar invasiva tratada em 2009. Apresentou tosse produtiva e dispnéia progressiva sem febre, recebendo levofloxacino sem melhora. Piora da tosse associada a início de febre 38ºC, sendo então internada para investigação. Na entrada, apresentava estertores creptantes bilaterais em bases pulmonares, com SatO2 96% AA e linfopenia com 100 cels/mm3, radiografia torácica com tenue reticuldo intersticial periferico bilateral, e tomografia computadorizada alta resolução (TCAR) com leve espessamento das paredes brônquicas, com alguns focos de impactação mucóide no lobo médio e lobos inferiores, além de opacidades centrolobulares em vidro fosco esparsas por ambos os pulmões. Iniciado antibioticoterapia amplo espectro (meropenem, voriconazol e targocid) e corticoterapia 1 mg/kg/d prednisona, além de mantida quimioterapia com POMP. Evoluiu com persistencia da febre e sintomas respiratórios, associados agora a sintomas de coriza hialina e piora da tosse. Pesquisa direta de agentes infecciosos virais respiratórios (adenovirus, virus sincicial , influenza A e B, parainfluenza) negativa, 3PBAAR negativos, cultura escarro negativa, galactomanana negativa, antigenemia para CMV negativa. Realizada broncocoscopia com LBA com todas as pesquisas infecciosas negativas e biópsia transbronquica que mostrou infiltrado inflamatório inespecífico. Persistiu com febre e tosse produtiva, repetida TCAR que mostrou piora: focos de consolidação pulmonar e opacidades em vidro fosco, algumas de morfologia grosseiramente nodular esparsas por ambos os pulmões, apresentando distribuição preferencialmente peribroncovascular e periférica. Indicada biópsia pulmonar a céu aberto, que evidenciou pneumonia intersticial fibrinosa com agregados nodulares e reatividade de pneumócitos, com PESQUISA IMUNOHISTOQUÍMICA DE EBV POSITIVA. Teve boa evolução após suspensão de esquema quimioterápico e melhora da linfopenia. Realizado descalonamento progressivo dos antibióticos, com melhora clinica e resolução da febre, além de significativa melhora radiológica, tendo alta afebril e sem queixas respiratórias. Radiografia realizada após seis meses do quadro mostra resolução completa dos infiltrados descritos previamente. Conclusão: Pneumonia por EBV é raramente encontrado em pacientes submetidos a transplante de medula, e está geralmente relacionado a Sindrome da Bronquiolite Obliterante. O presente caso é o primeiro relato de pneumonia por EBV não relacionado a transplante de medula, mas associado a imunossupressão pós quimioterapia.

P070 - **AMILOIDOSE PLEURAL EM PACIENTE COM NEOPLASIA DE PULMÃO E DIAGNÓSTICO DE MICOBACTERIOSE PULMONAR POR MICOBACTERIUM KANSASII**

ANDRE NATHAN COSTA; ANDRE APANAVICIUS; RAFAEL SILVA MUSOLINO; ARTHUR KATZ; CRISTINA APARECIDA TROQUES DA SILVEIRA MITTELDORF; RIAD YOUNES; RONALDO ADIB KAIRALLA
NUCLEO AVANÇADO DE TORAX - HOSPITAL SIRIO LIBANES, SAO PAULO, SP, BRASIL.

CMCV, 72 anos, ex-tabagista 30a/m há 8 anos, antecendente de adenocarcinoma metastático de pulmão recidivado, tendo recebido radioterapia associada a pemetrexed e carboplatina previamente e atualmente em uso de erlotinib. TEP prévio em 2006, em anticoagulação oral. Evoluiu com anasarca, derrame pleural e dispneia progressiva. Internado, avaliação líquido pleural mostrou aspecto hemorrágico à macroscopia, com analise identificando exsudato (DHL 840 gli 109 ADA 12) linfocítico (800 cels com 90% linfócitos)com pesquisa de células neoplásicas negativa. Teve melhora após otimização volêmica, porém reinternado por recidiva do derrame pleural e dos sintomas respiratórios, além de opacidades intersticiais com espessamento liso de septos interlobulares asociados a opacidades em vidro fosco em bases sendo então realizada drenagem torácica e pleurodese, além de bióspia pleural que mostrou PLEURITE CRÔNICA COM COMPONENTE AGUDO FIBRINOSO, PRESENÇA DE AGREGADOS NODULARES DE MATERIAL FIBRINÓIDE, COM SINAIS DE HIPERPLASIA MESOTELIAL FOCAL, sem malignidade, processado para pesquisa histoquímica de material amilóide, através da técnica de Vermelho-Congo, que resultou positiva. Realizada então imunoeletroforese de proteínas séricas que mostrou a presença de 2 componentes monoclonais identificados como IgG Kappa e IgM Lambda, porém os componentes monoclonais tinham concentração menor que 1g/dL. Frente à hipótese de reação amilóide e/ou toxicidade pelo erlotinib, iniciada corticoterapia com prednisona 0,5mg/kg/d associada a diuréticos de alça, além de suspensão da quimioterapia, com melhora do derrame pleural e redução parcial do acometimento intersticial. Após 2 meses, internação por tosse produtiva e piora da dispnéia, com nova recidiva do derrame pleural e do infiltrado pulmonar, apresentando grave insuficiência respiratória hipoxêmica com necessidade de ventilação mecãnica, apesar de antibioticoterapia amplo expectro. A cultura de escarro, negativa para bactérias, foi positiva para micobacterium kansassi, sendo então iniciados tuberculostáticos (rifampicina+isoniazida+ethambutol+claritromicina). Mostrou progressiva e mantida melhora clínica e radiológica, e após 5 meses de tratamento a tomografia mostra redução importante do derrame pleural e do espessamento septal liso, além da redução importante do vidro fosco em bases. Repetida imunoeletroforese de proteínas, que não evidenciou mais os componentes monoclonais. O caso clínico ilustra uma associação de reação amilóide e micobacteriose kansasii, havendo na literatura relatos da aociação entre micobacteriose e amilóide, mas não de micobacteriose kansasii.

P071 - **ANSIEDADE, DEPRESSÃO E QUALIDADE DE VIDA RELACIONADA À SAÚDE EM UMA POPULAÇÃO COM BRONQUIECTASIAS- UMA COMPARAÇÃO ENTRE PACIENTES ADULTOS COM FIBROSE CÍSTICA E NÃO-FIBROSE CÍSTICA**

SAMIA ZAHI RACHED; RODRIGO ATHANAZIO; LUCIENE ANGELINI; JULIANA PRIETO; REGINA CARVALHO-PINTO; ALBERTO CUKIER; RAFAEL STELMACH
DIVISÃO DE PNEUMOLOGIA – INSTITUTO DO CORAÇÃO (INCOR)/ HOSPITAL DAS CLINICAS – FMUSP, SAO PAULO, SP, BRASIL.

Introdução: Bronquiectasia é uma doença respiratória freqüente e, independente da etiologia, os pacientes geralmente têm uma doença progressiva, marcada por exacerbações recorrentes, produção de expectoração purulenta, prejuízo social e de qualidade de vida relacionada à saúde (QVRS).
Objetivo: O objetivo deste estudo é avaliar sintomas de ansiedade e depressão, bem como QVRS em uma pacientes com bronquiectasias, comparando fibrose cística (FC) e não-fibrose cística (NFC).
Métodos: Foram incluídos prospectivamente adultos com bronquiectasias documentadas por tomografia computadorizada em acompanhamento regular. Foram aplicados a Escala Hospitalar de Ansiedade e Depressão (HADS) e o Questionário Respiratório de St. George (SGRQ). Variáveis sócio-demograficas, clínicas, funcionais, sinais/sintomas ansiedade e os domínios da QVRS foram descritos e comparados entre FC e NFC.
Resultados: Sessenta e sete indivíduos foram incluídos, 16 FC e 51 NFC (43,8% homens vs 64,7% mulheres). A idade média foi de 27,9 anos de idade para FC e 46,1 para pacientes NFC. 95,2% não eram estudantes, nem trabalhavam (59,4%), sem diferença significativa entre FC e NFC. A média de VEF1% foi de 40% para FC e 46% para bronquiectasia NFC. Não houve diferença referente à hospitalização no último ano e oximetria de pulso. À análise do HADS, pacientes FC apresentaram 25,0% e 12,5% vs. NFC 41,2% e 28,4% com sintomas de ansiedade e depressão elevados, respectivamente. Pacientes FC tiveram média de valor total de SGRQ menor que NFC (45,0% vs 58,8%), embora não estatisticamente significante. Ao analisar cada domínio do SGRQ, pacientes FC tinham valores mais baixos na atividade (54,7% vs 72,4% - p = 0,001).
Discussão: Há uma alta prevalência de sintomas de ansiedade e depressão em pacientes com bronquiectasias. Indivíduos NFC parecem ser mais prejudicados em todos os domínios QVRS, especialmente na função de atividade. A FC é uma doença com orientações terapêuticas bem estabelecidas e, em nosso país, há um estruturado programa de atenção à saúde para estes pacientes, o que não acontece com portadores bronquiectasias NFC. Esta disparidade no acesso à saúde e o perfil mais jovem dos pacientes com FC podem explicar em parte estes achados.

P126 - **DIAGNÓSTICO DIFERENCIAL DE DISPNÉIA CRÔNICA: SARCOMA MEDIASTINAL - UM RELATO DE CASO**

MARIAH PRATA SOLDI PASSOS; JOSE ROBERTO MEGDA FILHO; ROBERTA KAWHAGE SANTOS; DANIELLE SILVA DE ALMEIDA; MARINA DORNFELD CUNHA CASTRO; RAFAEL HENRIQUE ROJA; PAULO CESAR BASTOS VIEIRA; MILTON RODRIGUES JUNIOR
UNIFESP, SÃO PAULO, SP, BRASIL.

E.L.S., 33 anos, masculino, casado, trabalhador rural, sem comorbidades, admitido no PS do Hospital São Paulo queixando-se de tosse seca e dispnéia de caráter progressivo, que pioravam com decúbito, dor torácica anterior com piora à inspiração profunda, há 6 meses. Também, astenia e edema de membros inferiores há 1 mês. Negava febre e emagrecimento. Apresentava-se em bom estado geral, PA 136x88 mmHg, *f* 32 ipm, FC 132 bpm, SpO2 94%, T 36,2ºC. Ausculta cardiológica com hipofonese de bulhas, e pulmonar com murmúrios abolidos em bases. Não palpadas adenomegalias em cadeias cervical e axilar. Presença de edema 3+/4+ em membros inferiores, simétricos. Exames laboratoriais gerais sem alterações significativas na entrada. Radiografia de tórax com aumento importante da área cardíaca e mediastino, e sinal de derrame pleural moderado bilateralmente. Realizada toracocentese com líquido de aspecto hemático, e ecocardiograma que evidenciou formação cística volumosa determinando compressão extrínseca de câmaras cardíacas, e desempenho contrátil preservado .Tomografia de tórax com volumosa coleção heterogênea pericárdica, com importante compressão extrínseca dos átrios, ventrículo direito, tronco e ramos da artéria pulmonar, veia cava superior e brônquio principal esquerdo. Falhas de enchimento em ramos segmentares das artérias do lobo inferior direito, compatíveis com tromboembolismo pulmonar, e derrame pleural bilateral. Submeteu-se então à drenagem torácica e pericárdica, e posterior toracotomia com ressecção da massa mediastinal, que pela extensão local, não foi totalmente removida. O anatomopatológico foi sarcoma de alto grau de malignidade de padrão fusocelular e mixóide, com extensas áreas de necrose. Houve grande sangramento no ato cirúrgico, com necessidade de múltiplas hemotransfusões, devido o aspecto friável da lesão, motivo pelo qual optou-se por apenas profilaxia contra novos eventos tromboembólicos. O estadiamento não evidenciou metástases a distância, e iniciou-se tratamento quimioterápico com gencitabina e docetaxel, de caráter paliativo, tendo o paciente evoluido a óbito após hum mês do diagnóstico. DISCUSSÃO: Os tumores mesenquimais representam 6% das massas mediastinais, e o sarcoma mixóide representa cerca de 50% destes. A variedade mixóide acomete uma população mais jovem, e localiza- se preferencialmente nos membros inferiores (75% dos casos) e raramente no mediastino. O diagnóstico somente pode ser considerado depois de excluídos os tumores primários do pulmão com aspecto sarcomatóide e as neoplasias pulmonares secundárias. Portanto apesar da apresentação ser rara, esta entidade deve ser considerada entre os diagnósticos diferenciais na pesquisa das moléstias do mediastino e síndrome dispneica. Referências Bibliográficas: Weiss SW, Goldblun JR. Enzinger and Weiss Soft tissue tumors. St. Louis: Mosby, 2001.; Ecuissiato DL, Adam GP, Gasparetto EL, et al. Lipossarcoma mixóide de mediastino: Relato de caso e revisão da literatura.

P127 - **DOENÇA DE CASTELMAN**

ELAINE CRISTINA CAON DE SOUZA; LÍVIA CRISTINA FRANÇA GIBERTONI; VIRGINIA MONTEIRO DE OLIVEIRA; CARINA QUEIROZ PEREIRA; RAFAEL FERREIRA ZATZ; JOAO DANIEL FRANÇA; RODRIGO JOSÉ CASTIONI SANTIAGO; DANIELA TAISA FUDO
SANTA CASA SP, SAO PAULO, SP, BRASIL.

Doença atual e pregressa:Paciente C.E.S.P.30 anos, natural de SP, estudante, paciente assintomático. Negava tosse, febre, ou perda ponderal associada. Contactuante de familiares em tratamento para Tuberculose. Realizado exames de triagem para contactuantes com realização de PPD não reagente,exame de escarro negativo, porém com presença de alteração radiológica (massa hilar à direita).
Exame físico: Paciente orientado, normocorado, hidratado, eupneico, acianótico, anictérico. Ausculta cardíaca e pulmonar dentro da normalidade. Exame físico abdominal sem alterações. Extremidades sem edema e bem perfundidas. Ausência de linfoadenomegalia.
Exames Complementares: Prova de Função Pulmonar dentro da normalidade. Broncoscopia: colabamento de lobo médio sem lesão endobrônquica, sugestiva de compressão extrínseca. A elucidação diagnóstica só foi possível através da ressecção total da massa através de toracotomia com estudo anátomo-patológico.Tomografia de Tórax: Atelectasia laminar no segmento medial do lobo médio. Massa hilar à direita, com contornos lobulados com compressão extrínseca no brônquio segmentar médio com cerca de 5,6x5,6 cm nos maiores eixos axiais.
Diagnóstico: Doença de Castleman.
Discussão: A Doença de Castleman é uma doença rara caracterizada pelo aumento de linfonodo mediastinal.A forma localizada é geralmente assintomática e de achado incidental. Histologicamente ,90% dos casos são do tipo hialino-vascular. Radiologicamente se apresentam em geral como massas bem definidas no mediastino. Atinge paciente jovens ,de ambos os sexos, assintomáticos,com evolução benigna. O diagnóstico diferencial se dá com doenças que levam ‘a grandes massas mediastinais como linfoma de Hodgkin, timonas, e linfonodos oriundos de doenças reumatológicas. O tratamento é cirúrgico, com retirada completa da lesão, a radioterapia pode ser realizada em alguns casos onde a ressecção não for completa.

P128 - **DOENÇA DE NIEMANN-PICK - RELATO DE CASO**

ELAINE CRISTINA CAON DE SOUZA; LÍVIA CRISTINA FRANÇA GIBERTONI; VIRGINIA MONTEIRO DE OLIVEIRA; CARINA QUEIROZ PEREIRA; DANIEL FUENTES CARMONA; JOAO DANIEL FRANÇA; VANESSA ALVES DE LIMA; DANIELA TAISA FUDO
SANTA CASA SP, SAO PAULO, SP, BRASIL.

M.C.S,feminina, 25 anos, natural de Recife, estudante. Paciente com quadro de dispnéia aos grandes esforços há um ano, negava tosse, febre ou perda ponderal associada. Apresenta hepatomegalia desde os 2 anos de idade e hipertensão portal, com tratamento prévio para Calazar.
Ao exame apresentava bom estado geral, corada, hidratada, anictérica, com edema malar e infra-palpebral. Ausculta pulmonar sem ruídos, diminuída bilateralmente. Exame cardíaco dentro da normalidade . Abdome globoso com hepatomegalia presente à 6cm do RCD, indolor a palpação. Pulsos presentes e boa perfusão periférica.
Na espirometria verificou-se um distúrbio ventilatório obstrutivo moderado, com redução da CVF, sem variação com BD e com shunt elevado (13,9). No ECO: FE=81%, na injeção de microbolhas não houve passagem de contraste precoce ou tardia para o átrio esquerdo e não há sinais de hipertensão pulmonar. Biópsia hepática: estrutura hepática alterada às custas de fibrose portal. Em meio à fibrose há histiócitos de citoplasma amplo, microvacuolizado com pigmento castanho amarelado,característico da Doença Niemann-Pick. Mielograma: Síndrome do Histiócito Azul.
Diagnóstico:Doença Niemann-Pick (Síndrome do Histiócito Azul).
A doença de Niemann-pick é uma doença metabólica, autossômica recessiva, caracterizada pelo acúmulo de esfingomielina nos tecidos. Acomete igualmente os sexos e apresenta um incidência de 1: 150000. A esfingomielina é um substrato do metabolismo lipídico e a deficiência da enzima responsável pela sua degradação, a esfingomielinase, causa um acúmulo de esfingomielina em diversos tecidos (medula óssea, baço, fígado, cérebro), levando à morte celular. Existem 5 subtipos tipos da doença, sendo o acometimento pulmonar comum a todos. Há um acúmulo da substância nos macrófagos pulmonares, formando as células espumosas (células de Pick), encontradas nos septos interlobulares e intralobulares e nos alvéolos.Nos tipos A e B há deficiência da esfingomielinase, enquanto no tipo C o defeito é no transito do colesterol. O quadro clínico varia, sendo o tipo A de início na infância e os outros tipos podendo o paciente chegar à idade adulta. No tipo B, subtipo da paciente relatada, apresenta um quadro clínico variável, com espleno/hepatomegalia, redução da difusão pulmonar (acúmulo de esfingomielina nos macrófagos pulmonares), podendo encontrar imagens nodulares difusas, opacidades reticulares, baixos valores de pO2 e dispnéia. Há importante acometimento hepático, com cirrose, hipertensão portal e ascite. Geralmente não são afetadas intelectualmente e pode ocorrer um acúmulo de lipídios nas células ganglionares da retina (halo macular).O diagnóstico se dá pela dosagem da esfingomielinase sérica,e através de aspirado de medula,biópsia de pele e hepática. A doença não tem cura,é aconselhável a investigação genética e aconselhamento pré-natal.Algumas drogas como Miglustat estão sendo utilizadas para inibir a síntese de glicoesfingolipídios.

P129 - **HAMARTOMA PULMONAR GIGANTE**

MANUELA BRISOT FELISBINO; KENIA SCHULTZ; ANGELO XEREZ CEPÊDA FONSECA; RAFAEL GRATIVOL COSTA; THIAGO BITENCOURT HASSEGAWA; RODRIGO CAETANO SOUZA; JOÃO PAULO DE OLIVEIRA MÉDICI; CARLOS ALBERTO C. PEREIRA
HOSPITAL DO SERVIDOR PÚBLICO ESTADUAL DE SÃO PAULO, SÃO PAULO, SP, BRASIL.

Relato de Caso: Masc, 53anos, negro, usuário de crack, cocaína e maconha, sabidamente portador de massa em pulmão direito há 13anos, sem acompanhamento e sem outras comorbidades. Relatava apenas de sensação de peso em hemitórax direito, principalmente na mudança de decúbito, sem dor, dispnéia ou outras queixas associadas. Espirometria apresentava distúrbio ventilatório obstrutivo de grau leve. TC de tórax mostrava massa pulmonar heterogênea, com calcificações grosseiras de permeio, contornos regulares, medindo 10,8x11,4x10,3cm (APxTxL), localizada no lobo inferior direito, mantendo contato com pleura costal, diafragmática e paravertebral adjacentes e com fissura maior direita, com aspecto sugestivo de hamartoma. Esta mesma lesão no ano de 1998 apresentava-se como formação de aspecto sólido com 9cm de diâmetro, contornos bem delimitados e finas calcificações em seu interior. Pelo crescimento e principalmente pelo tamanho volumoso da lesão, foi indicada ressecção cirúrgica, sendo realizada lobectomia inferior direita, com anatomopatológico da peça confirmando hipótese já sugerida pela radiologia de Hamartoma.
Discussão: Hamartoma pulmonar é a neoplasia benigna pulmonar mais comum e corresponde a 5% dos tumores pulmonares solitários. São diagnosticadas mais frequentemente em homens (2:1), entre 60 e 70 anos, sendo a maioria dos pacientes assintomáticos. Se apresentam mais comumente como nódulo pulmonar solitário, sendo múltiplos em menos de 2% dos casos, tipicamente é bem circunscrito, levemente lobulado, com 1 a 6cm de diâmetro, encontrado no parênquima pulmonar ou mais raramente endobrônquico. A tomografia de tórax mostra a combinação de cartilagem e/ou gordura em dois terços do pacientes, não sendo comum a presença de calcificações (10-30%), mas quando presentes a aparência em pipoca é muito sugestiva do diagnóstico. A biópsia mostra tecido cartilaginoso, adiposo, áreas de calcificação, tecido conectivo, músculo liso e epitélio respiratório. A resecção cirúrgica é quase sempre curativa com raros relatos de recorrência ou transformações malignas.

P130 - **LINFADENOMEGALIA MEDIASTINAL TRANSITÓRIA SECUNDÁRIA A SÍNDROME NEFRÓTICA: RELATO DE CASO**

OLIVIA MEIRA DIAS; ANDRE NATHAN COSTA; LETICIA BARBOSA KAWANO-DOURADO; ALEXANDRE DE MELO KAWASSAKI; BRUNO GUEDES BALDI; SUZANA PINHEIRO PIMENTA; RONALDO ADIB KAIRALLA; CARLOS RR CARVALHO
INSTITUTO DO CORAÇÃO (INCOR), SAO PAULO, SP, BRASIL.

História da doença atual e pregressa: Paciente masculino, 57 anos, diagnóstico de esclerodermia sistêmica e exposição ocupacional a sílica (síndrome de Erasmus), há 2 meses referia queixa de dispnéia progressiva e edema em membros inferiores. Exame físico: anasarca, estertores crepitantes em bases à ausculta pulmonar e hipoxemia (saturação periférica de oxigênio = 80%). Exames complementares: Tomografia de tórax de alta resolução (CTAR): aumento do diâmetro dos linfonodos mediastinais (cadeias paraórtica, paratraqueal e subcarinal, alguns com calcificação periférica) e aumento da gordura mediastinal, associado a infiltrado em vidro fosco difuso no parênquima, predominando nos lobos superiores, derrame pleural bilateral, e espessamento liso de septos interlobulares. O exame foi negativo para tromboembolismo. O ecocardiograma transtorácico não apresentava alterações significativas, com fração de ejeção normal. Os exames laboratoriais evidenciavam proteinúria nefrótica. Diagnóstico: Após biópsia renal, o paciente teve o diagnóstico de síndrome nefrótica secundária a glomeruloesclerose focal e segmentar (GESF). Evolução: Após início de corticóide e diurético, a dispnéia e o edema melhoraram consideravelmente. Nova CTAR evidenciou resolução dos sinais de congestão no parênquima e involução significativa das linfadenomegalias e gordura mediastinais. Discussão: Linfadenomegalias mediastinais são um achado pouco diagnosticado no contexto de congestão. A incidência em estudos de tomografia pode chegar a 55% dos pacientes com sintomas de insuficiência cardíaca descompensada. Usualmente, são localizadas na região paratraqueal e apresentam diâmetro inferior a 2 cm no maior eixo. O diagnóstico diferencial, neste caso, incluiria neoplasias, linfoma e sarcoidose. A síndrome nefrotica, causando hipoalbuminemia, diminuição da pressão oncótica plasmática e aumento da permeabilidade transcapilar foi a provável causa dos achados tomográficos. Para nossa surpresa, mesmo linfonodos com calcificação periférica podem aumentar de diâmetro pelo edema. A rápida melhora sintomática após o tratamento e a resolução dos achados tomográficos de congestao permitiram o diagnóstico sem a necessidade de procedimentos invasivos.

P131 - **LINFOMA DE HODGKIN COM NODULOS PULMONARES CAVITADOS, UMA APRESENTAÇÃO INCOMUM**

THATIANA CIMETTA; JULIANA CARVALHO BRITO; GUNNAR LEONARDO CHANDOHA; FABRICIO WOLLMANN ZANDONA; JOSE ANTONIO BADDINI MARTINEZ; LUIS RENATO ALVES; FLAVIA ALVARES; MARCELO BEZERRA MENEZES
USP RIBEIRAO PRETO, RIBEIRAO PRETO, SP, BRASIL.

Paciente feminina, 17 anos, babá, previamente hígida, não tabagista, notou há dois meses, surgimento de nódulo na região axilar direita, doloroso à palpação. Após 07 dias, percebeu nódulo semelhante na axila esquerda. Evoluiu com febre não aferida, constante, que cedia ao uso de antitérmico, retornando após seis horas, tosse seca, desconforto respiratório, inapetência, náuseas e vômitos. Em 2 semanas, perdeu 3 quilos.

Ao exame físico apresentava-se em regular estado geral, hipocorada (+2/+4), temperatura axilar = 38,8°C, eupneica. Gânglios eram palpáveis nas cadeias cervical esquerda, supraclaviculares, axilares, de aproximadamente 2 a 4 cm e dolorosos à palpação. Ao exame pulmonar evidenciavam-se murmúrios vesiculares bilaterais, simétricos, sem ruídos adventícios. Exame cardiológico sem alterações assim com avaliação abdominal.

O raio-X de tórax evidenciou múltiplos nódulos com densidade de partes moles em campos pulmonares bilateralmente e alargamento de mediastino, confirmados pela TC de tórax. Nesse exame, os nódulos mostraram-se lobulados, cavitados, de distribuição randômica com tamanho variando de 0,8 a 3,2 cm. Foi observado também linfonodomegalia torácica difusa. O hemograma revelava anemia leve (Hb=10), leucocitose, linfopenia e neutrofilia. Sorologias para fungos negativas e hemoculturas negativas. Função renal e hepática preservadas. Realizado broncoscopia, com biópsia transbrônquica, com resultado de processo inflamatório agudo inespecífico, especificamente neutrofílico. Biópsia de linfonodo supraclavicular confirmou, por sua vez, o diagnóstico de Linfoma de Hodgkin clássico subtipo esclerose nodular. Foi optado por não realizar biópsia a céu aberto de nódulos pulmonares, considerando-os parte da doença linfática.

Iniciado tratamento quimioterápico. Após 1º ciclo, foram realizados novos exames, com tomografia de tórax que evidenciou regressão quase completa dos nódulos pulmonares, redução esta que persistiu após 4º ciclo. Clinicamente, houve melhora do estado geral, da adenomegalia e dos sintomas respiratórios. Atualmente, paciente encontra-se no 7º ciclo quimioterápico, com programação de novos exames após término da terapia.

Discussão: O linfoma de Hodgkin (LH) representa 10% dos linfomas diagnosticados e cerca de 0,6% das neoplasias diagnosticadas. Classifica-se em LH clássico e Línfocítico Nodular predominantemente LH, sendo um dos 5 subtipos do clássico a esclerose nodular (70% destes)(1).

Acometimento pulmonar no LH é comum, cerca de 40% dos casos, e o acometimento mais freqüente na variedade Esclerose Nodular(3). Porém a manifestação desta entidade como nódulos pulmonares cavitados é uma apresentação incomum(2).

P072 - **MICROLITÍASE ALVEOLAR PULMONAR EM GÊMEOS MONOZIGÓTICOS**

MARCELLA NARA NUNES; VIVIANNY ARAÚJO NASCIMENTO; FERNANDO FERREIRA SANTOS; TATIANA STRAVA CORRÊA; GABRIELA FERREIRA PADUANI; JOSÉ RODRIGUES SANTOS JÚNIOR; EDUARDO CROSARA GUSTIN; THULIO MARQUEZ CUNHA
FACULDADE DE MEDICINA DA UNIVERSIDADE FEDERAL DE UBERLÂNDIA, UBERLÂNDIA, MG, BRASIL.

INTRODUÇÃO: A Microlitíase Alveolar Pulmonar (MAP) é uma doença pulmonar rara, de evolução crônica, lentamente progressiva, caracterizada pela presença de microcálculos de fosfato de cálcio e uma pequena quantidade de magnésio. Está relacionada a mutações no gene SLC34A2, que codifica o co- transportador de fosfato de sódio, especificamente expresso em células do tipo II alveolar.
RELATO DE CASO: Dois homens, 38 anos, gêmeos monozigóticos, melanodermas, tabagistas e etilistas, com tosse seca, sem dispneia há cerca de nove anos. Um deles com doença mais avançada e em uso de oxigênio domiciliar, recebeu vários tratamentos, inclusive para tuberculose, antes que a biópsia pulmonar confirmasse o diagnóstico de Microlitíase Alveolar. Foi iniciado tratamento com Alendronato 70mg/semana, baseado em relatos de casos há cerca de 10 meses. Vêm evoluindo com estabilidade clínica sem piora dos sintomas.
CONCLUSÃO: A MAP é prevalente entre familiares com alta taxa de consangüinidade e rara na faixa etária pediátrica. Mais da metade dos pacientes são assintomáticos à época do diagnóstico. A doença permanece silenciosa por longo período, com aparecimento posterior de dispnéia, dor torácica e tosse seca, podendo evoluir para cianose, insuficiência respiratória e cor pulmonale. Provoca uma restrição progressiva à espirometria com alteração de trocas gasosas com a evolução do quadro. Ainda não existe nenhum tratamento bem estabelecido para esta doença, cujo prognóstico é pobre a longo prazo. Para os pacientes gravemente afetados tem se recomendado o transplante pulmonar. O Etidronato dissódico, um tipo de bisfosfonato tem sido administrado a estes pacientes devido ao seu efeito inibitório sobre a precipitação de microcristais de hidroxiapatita, levando a melhora clínica e radiológica em alguns pacientes.

P132 - **POLICONDRITE RECIDIVANTE - UM DESAFIO DIAGNÓSTICO**

MANUELA BRISOT FELISBINO[1]; CLARISSE EMIKO FUZI[1]; KENIA SCHULTZ[1]; ANGELO XEREZ CEPÊDA FONSECA[1]; ANA REGINA RIBEIRO[2]; CARLOS ALBERTO C. PEREIRA[1]
1.HOSPITAL DO SERVIDOR PUBLICO ESTADUAL DE SÃO PAULO, SÃO PAULO, SP, BRASIL; 2.HOSPITAL NIPO-BRASILEIRO, SÃO PAULO, SP, BRASIL.

Relato de Caso: Masc, 44anos, raça amarela, previamente hígido e sem história de tabagismo, iniciou com tosse produtiva com expectoração mucóide, febre diária, dor torácica em região anterior do tórax e emagrecimento de 7Kg em 3meses. Evoluiu com dor e hiperemia conjuntival no último mês, e fez uso de 2 esquemas antibióticos sem melhora clínica. Apresentava hemograma normal, BAAR e cultura do escarro negativas, FAN e FR negativos, anti-HIV negativo. Raio X de tórax sem alterações, e broncoscopia com discreta redução do calibre do brônquio principal esquerdo e mucosa brônquica com hiperemia discreta e edema difuso. Anatomopatológico da biópsia transbrônquica mostrou bronquite crônica inespecífica. Na espirometria, apresentava distúrbio ventilatório obstrutivo leve, sem resposta broncodilatadora. Tomografia de tórax mostrou espessamento e calcificações da parede traqueal, poupando região posterior, e estenose do brônquio principal esquerdo. O paciente durante a investigação iniciou com quadro de edema e hiperemia em pavilhão auricular esquerdo, que corroborou para o diagnóstico final de Policondrite Recidivante.
Discussão: Policondrite recidivante é uma doença crônica multissistêmica, de etiologia desconhecida, caracterizada pela inflamação recorrente das cartilagens. A presença de três de seis critérios é necessária para o diagnóstico: 1) condrite auricular; 2) condrite nasal; 3) condrite de vias aéres; 4) inflamação ocular; 5) artrite soronegativa não invasiva; 6) comprometimento audiovestibular. A investigação por tomografia de tórax e/ou broncoscopia é de grande valia, porém sendo fundamental a avaliação clínica do paciente para o diagnóstico. Na biópsia não existem achados patognomônicos da doença, bem como não existem marcadores sorológicos específicos. O tratamento é baseado em relatos de casos e séries devido à raridade da doença, sendo o objetivo controlar os sintomas e manter a patência da via aérea. É realizado com corticoesteróides e imunossupressores, além da terapia endoscópica.

P133 - **TÍTULO: SÍNDROME TORÁCICA AGUDA ASSOCIADA À HEMOGLOBINOPATIA SC: RELATO DE CASO.**

JOSÉ BENEDITO MORATO; CARLA CAMILA LOMBARDI; VIVIAN PAULIN CORREIA; ALINE TERENSI MORAIS; ANA CAROLINA GARCIA DIAS
UNISA, SAO PAULO, SP, BRASIL.

História da doença atual e pregressa: R.A.D.M, 24 anos, parda, feminino. Histórico clínico de hemoglobinopatia SC, sem maiores complicações. Paciente com história de tosse e febre há aproximadamente 10 dias, medicada ambulatorialmente com amoxicilina sem melhora clínica. Procurou atendimento no Hospital do Grajaú por piora da dispnéia e dor ventilatório-dependente em base direita. Exame físico: paciente hipocorada 2/4+, dispneica, MV abolido em base direita com estertores crepitantes em base HTE e terço médio de HTD. Abdome doloroso à palpação em hipocôndrio direito. Exames complementares: RX de tórax: opacificação pulmonar comprometendo 2/3 inferiores à direita. TC tórax: imagem de consolidação lobar média à direita e derrame pleural moderado. Líquido pleural: parapneumônico (15100 células- 45% neutrófilos e 55% linfócitos- DHL 316 U/L- proteínas 6g/dl- glicose 78mg/dl- pH 7,28). HMG: Hb 8,4/ Ht 25,5. Leucócitos 20,6 (S50; B6/ LINF34). Plaquetas 548000. VHS 10mm/PCR272,19mg/L. Proteínas:7,2g/dl, DHL364. Diagnóstico: Síndrome torácica aguda + pneumonia adquirida na comunidade. Evolução: Paciente evolui com piora clínica (dor torácica e dispnéia) e dessaturação, sendo necessário transferência para UTI, suporte ventilatório não-invasivo, antibioticoterapia (ceftriaxona + claritromicina), oxigenoterapia, analgesia com morfina e transfusão de 2UI de concentrado de hemácias. Discussão: A hemoglobinopatia SC (HbSC) é uma variante da anemia falciforme resultante da herança do gene da hemoglobina S (HbS) de um dos pais e do gene da hemoglobina C (HbC) do outro. A síndrome torácica aguda A síndrome torácica aguda (STA) é uma complicação conhecida nas hemoglobinopatias falcemizantes ocorre com uma taxa de incidência de 15-43%, sendo a causa principal de mortalidade. É definida pelo aparecimento de um infiltrado pulmonar recente com sintomas respiratórios ou dor torácica. Dentre as principais causas de STA estão infecção, oclusão vascular in situ, embolia gordurosa e tromboembolismo pulmonar, sendo a infecção a causa mais comum em crianças e a oclusão vascular, em adultos. Suas manifestações mais comuns são febre, dor torácica pleurítica, dor abdominal referida, tosse, infiltrado pulmonar e hipoxia. Apesar de por vezes apresentar um caráter autolimitado, pode haver rápida evolução para insuficiência respiratória e óbito, representando assim uma emergência médica.

P134 - **TRAQUEOBRONCOPATIA OSTEOBRONCOPLÁSICA**

FABRICIO WOLLMANN ZANDONA; JOSE ANTONIO BADDINI MARTINEZ; GUNNAR LEONARDO CHANDOHA; JULIANA CARVALHO BRITO; LUIS RENATO ALVES; THATIANA CIMETTA
HC-FMRP-USP, RIBEIRÃO PRETO, SP, BRASIL.

AF, 50 anos, ex-metalurgico, ex-trabalhador de cortume, natural de Sao Luiz-MA, procedente de Sao Carlos-SP
QP: Tosse há 1 ano e 6 meses, e dispnéia ha 6 meses
HDA: Tosse predominantemente seca há 1 ano e 6 meses, há cerca de 1 mês com pouca secreção amarela escura e fétida. Dispnéia aos esforços há cerca de 6 meses. Perda de peso de 6kg/6meses. Nega dor, nega febre, nega sibilância, nega sudorese, nega hemoptise.
HPP e Hábitos: Nega tabagismo atual e prévio. História de sinusite crônica com abordagem cirurgica em 1998, ainda apresentando sintomas de sinusopatia. Diagnóstico de outro serviço de Rinite Atrófica Ozenosa.
Exames: Rx tórax sem alterações. TC tórax evidencia lesões crostosas com áreas calcificadas em toda a extensão da traquéia com preservação da parede posterior, acometimento parcial dos bronquios fontes
Boncoscopia flexível (17/5/2010): Lesões crostosas em trajeto da traqueia preservando parede posterior; Biópsia: metaplasia escamosa, ausência de malignidade
Broncoscopia rígida (29/10/10): Lesões crostosas em trajeto da traqueia preservando parede posterior; Biópsia: Fragmentos de mucosa com metaplasia epidermóide e hiperqueratose do epitélio de revestimento. Intenso processo inflamatório brônquico.
Após revisão de literatura constatamos o caso como TRAQUEOBRONCOPATIA OSTEOBRONCOPLÁSICA (THACHEOBRONCHOPATHIA OSTEOCHONDROPLASTICA, OU, THACHEOPATHIA OSTEOCHONDROPLASTICA)

P135 - **TRATAMENTO CIRÚRGICO DE ASPERGILOMA PULMONAR BILATERAL - UM RELATO DE CASO**

ROBERTA KAWHAGE SANTOS; MARIAH PRATA SOLDI PASSOS; JOSE ROBERTO MEGDA FILHO; FABIANA STANZANI; SONIA MARIA FARESIN; LIANA PINHEIRO SANTOS; MARCEL MARTINS SANDRINI; CAIO AUGUSTO STERSE
UNIFESP, SAO PAULO, SP, BRASIL.

V.R.F, 50 anos, masculino, casado, pedreiro, com antecedente de Tuberculose Pulmonar há dois anos tratada durante um ano relatava tosse produtiva com expectoração esverdeada, dispnéia aos moderados esforços, perda ponderal de 20 kg e hemoptise há 4 meses. Ao exame físico estava em bom estado geral, MV diminuído em ápices sem ruídos adventícios, ausculta cardíaca normal e extremidades sem edemas. Exames laboratoriais gerais normais. Tomografia de tórax evidenciou cicatrizes pleuropulmonares e cavidades nos terços superiores de ambos os pulmões com conteúdo em seu interior sugerindo micetomas. Prova de função pulmonar com redução acentuada de VEF1 1,53 (47%) e CVF 1,63 (40%) além de 59% de difusão do monóxido de carbono e gasometria arterial dentro da normalidade. Broncoscopia com sangramento ativo em LSD e cintilografia perfusional com hipoconcentração em ambos os lobos superiores. Pelos episódios freqüentes de hemoptise de grande volume (+/- 400ml ao dia) optou-se por realizar embolização arterial, sem sucesso sendo então proposto lobectomia superior direita. No intra operatório o paciente evoluiu com dificuldade ventilatória por grande quantidade de secreção oriunda da árvore brônquica direita e evoluiu à óbito no trigésimo dia de pós operatório por choque séptico. O laudo anatomopatológico confirmou micetoma e tuberculose em atividade.
DISCUSSÃO: Micetoma é uma complicação freqüente da cavidade não saneada da tuberculose que leva a piora clínica e da qualidade de vida do doente além de levar a sangramentos potencialmente fatais. O melhor tratamento é a sua ressecção cirúrgica. Neoplasia pulmonar, fibrose cística, abscessos, enfisema bolhoso e cistos também podem provocar cavitações que servem de substrato para a colonização fúngica. A maioria dos pacientes apresenta tosse produtiva com muco, secreção purulenta e sangue. A ação das endotoxinas do fungo, aliada ao atrito entre a massa fúngica e as paredes das cavitações provocam erosões vasculares e hemoptises. Para redução do risco operatório deve-se excluir tuberculose ativa, tratar a hiperresponsividade brônquica, tratar comorbidades, reduzir ao máximo a quantidade de secreção antes da operação e averiguar se não há perfusão na área que será extirpada para não haver perda de tecido pulmonar funcionante. Mesmo assim, a morbi-mortalidade costuma ser alta, principalmente se também há possui bronquiectasias úmidas além do micetoma, como foi este caso. Doentes com elevado risco operatório, com lesões bilaterais e comprometimento da função pulmonar podem ser tratados de forma agressiva, com operações menores como a cavernostomia, a instilação de antifúngicos diretamente sobre a bola fúngica por via transtorácica e a embolizações repetidas para o controle da hemoptise.

REABILITAÇÃO

P073 - **COMPARAÇÃO DOS NÍVEIS DE ANSIEDADE E DEPRESSÃO EM PACIENTES COM DOENÇA PULMONAR OBSTRUTIVA CRÔNICA SUBMETIDOS AO PROGRAMA DE REABILITAÇÃO PULMONAR SOB A PERSPECTIVA DE GÊNERO**

CECÍLIA MELO ROSA TAVARES; SELMA DENIS SQUASSONI; NADINE CRISTINA MACHADO; ELIE FISS; MÔNICA SILVEIRA LAPA
FACULDADE DE MEDICINA DO ABC, SANTO ANDRE, SP, BRASIL.

Introdução: A Doença Pulmonar Obstrutiva Crônica (DPOC) é uma doença que causa redução da qualidade de vida e pode estar associada a diversas comorbidades, entre elas depressão e ansiedade. A incidência da DPOC vem aumentando entre as mulheres, assim como o número de mortes. Objetivo: Pensando nas especificidades da DPOC e nas diferenças entre os sexos, buscou-se avaliar e comparar os índices de depressão, ansiedade, qualidade de vida e desempenho do teste de caminhada de 6 minutos (TC6) de homens e mulheres portadores de DPOC submetidos a Programa de Reabilitação Pulmonar (PRP). Metodologia: O estudo foi realizado em 20 voluntários portadores de DPOC (VEF1d" 0,7), sendo 12 homens e 8 mulheres, todos iniciantes do PRP. Foram aplicados o Inventário de Ansiedade de Beck (BAI), o Inventário de Depressão de Beck (BDI) e o Saint George´s Respiratory Questionnarie (SGRQ) no início do tratamento e após o período de três meses do PRP. O TC6 também foi avaliado antes e ao final da intervenção. Resultados: Os resultados mostraram que o PRP não alterou os níveis de depressão e ansiedade de homens e mulheres quando avaliados separadamente, porém homens tiveram um grau inicial de depressão mais leve. Também não foi observado um aumento da distância percorrida no TC6 em ambos os grupos. Entretanto, houve uma melhora da qualidade de vida de ambos os sexos, sendo maior entre as mulheres. Conclusão: O PRP aumentou a qualidade de vida de ambos os sexos, sendo o feminino o mais beneficiado.

P136 - **FATORES ASSOCIADOS AO USO DE TABACO EM ADOLESCENTES**

AMANDA GIMENES BONILHA; ANTONIO LUIZ RODRIGUES-JÚNIOR; ANTONIO RUFFINO NETTO; JOSE ANTONIO BADDINI MARTINEZ
FACULDADE DE MEDICINA DE RIBEIRÃO PRETO - USP, RIBEIRÃO PRETO, SP, BRASIL.

Introdução: A adolescência é o período de maior risco para início e estabelecimento da dependência ao fumo. É nessa fase que a maioria dos fumantes se inicia no vício. Vários fatores podem estar relacionados com a experimentação e a manutenção do tabagismo.
Objetivo: Avaliar a associação entre alguns fatores sócio-culturais e o nível de estresse, com o status tabágico de estudantes do ensino médio.
Métodos: Estudantes do ensino médio do Município de Ribeirão Preto, de escolas públicas e privadas, responderam a um questionário padronizado, aplicado durante o período das aulas. As questões incluíam aspectos demográficos, sociais, culturais, relacionados à experimentação e consumo de cigarros, e a Escala de Estresse Percebido (EEP). Associações entre o status tabágico e os parâmetros avaliados foram investigadas pelo teste do chi-quadrado.
Resultados: Um total de 2014 estudantes, 47% do sexo masculino e 53% do sexo feminino, com idade média de 16,15 ± 1,07 anos, foram entrevistados. Os indivíduos foram divididos em 3 grupos: G1, nunca fumaram (n= 1283; homens= 595; idade= 16,1 ± 1,1 anos); G2, indivíduos que já experimentaram cigarros, mas não fumaram nos últimos 30 dias (n=487; homens= 224; idade= 16,3 ± 1,1anos), e G3, fumantes atuais, aqueles que fumaram pelo menos 1 cigarro nos últimos 30 dias (n=244; homens= 128; idade= 16,4 ± 1,0 anos). O G3 mostrou um grau de dependência nicotínica baixo, com valor médio do teste de Fagerström de 1,36 ± 1,91. Os seguintes fatores apresentaram associação significantemente positiva com o hábito de fumar: grau de estresse ($p< 0,05$); presença de pelo menos um responsável fumante (p=0,001); desarranjo da estrutura familiar (p=0,004); uso de bebida alcoólica (p=0); uso de drogas ilícitas (p=0); repetência escolar (p=0). Houve associação negativa com religião (p=0,015). Conclusão: O presente estudo confirma associações prévias descritas e ressalta o papel do estresse na experimentação e manutenção do tabagismo entre adolescentes.
APOIO: FAPESP, processo 09/50562-0

P137 - **INVESTIGAÇÃO DOS ELEMENTOS MOTIVACIONAIS RELACIONADOS AO TABAGISMO ENTRE OS ESTUDANTES DE CURSOS DE GRADUAÇÃO DA UNIVERSIDADE FEDERAL DE SÃO CARLOS – UFSCAR**

FABÍOLA GALHARDO RIZZATTI; BRUNO SIGNORETTI SILVA; ANA FLÁVIA MARCELINO RICCETTO
UNIVERSIDADE FEDERAL DE SÃO CARLOS, SÃO CARLOS, SP, BRASIL.

Doenças tabaco-relacionadas são causas importantes de morbi-mortalidade. Estudantes universitários são suscetíveis ao envolvimento com o tabaco. O hábito de fumar é difícil de ser abandonado, pois envolve prazer, hábito e dependência farmacológica. Objetivo: avaliar os elementos motivacionais e a gravidade da dependência nicotínica relacionados ao tabagismo entre os estudantes de cursos de graduação da Universidade Federal de São Carlos (UFSCar). Métodos: utilizou-se a Escala de Razões para Fumar Modificada (ERFM) traduzida para o Português Brasileiro e o Teste de Fagerström para dependência nicotínica. Esses instrumentos foram aplicados a alunos tabagistas do primeiro ao quarto ano de graduação de diferentes cursos das áreas de Ciências Exatas, Humanas e Biológicas. Resultados: 161 estudantes tabagistas foram avaliados, sendo 34 estudantes do 1° ano; 39 do 2° ano; 42 do 3° ano e 46 do 4° ano de graduação. Por área de conhecimento, 43% dos alunos tabagistas avaliados freqüentavam cursos de Ciências Exatas, 32% de Ciências Humanas e 24% de Ciências Biológicas. A média diária de consumo de cigarros situou-se 12, 11 e 8, para alunos dos cursos de Ciências Exatas, Humanas e Biológicas, respectivamente. O consumo diário de cigarros aumentou entre alunos de todos os cursos e áreas à medida que os alunos progrediram do 1° para o 4° de graduação. Os escores obtidos no Teste de Fagerström evidenciaram grau baixo ou muito baixo de dependência nicotínica em 65% dos alunos de Exatas, 80% Biológicas e 63% de Humanas. As médias e desvios-padrão dos escores dos fatores da ERFM evidenciaram que alunos do primeiro ao quarto anos de graduação das diferentes áreas fumam, em sua maioria, motivados pelos fatores “Prazer de fumar” (média±DP: 3,7±0,6; 3,6±0,8 e 2,8±0,8 entre alunos das áreas de Exatas, Humanas e Biológicas, respectivamente) e “Redução da tensão e relaxamento” (média±DP: 3,5±0,8; 3,28±1 e 2,9±0,9 entre alunos das áreas de Exatas, Humanas e Biológicas, respectivamente). O fator menos apontado como motivador para manutenção do tabagismo entre os alunos foi o “Hábito e automatismo” (média±DP: 1,9±0,7; 2,2±0,7 e 1,4±0,7 entre alunos das áreas de Exatas, Humanas e Biológicas, respectivamente). Conclusão: Dentre os fatores associados com a manutenção do tabagismo entre os estudantes da UFSCar, observamos que a dependência nicotínica não parece ser determinante na manutenção do hábito. Além disso, o fator motivacional “automatismo”, que é o hábito de fumar sem a intenção de fazê-lo, não se mostrou importante; achado concordante com menor dependência e maior controle sobre o hábito. Por outro lado, “o prazer de fumar” e a “redução da tensão e relaxamento” são fatores motivacionais importantes na manutenção do tabagismo. A universidade pode auxiliar o estudante no abandono do tabagismo, e a determinação das razões que levam o estudante a fumar pode ajudar no estabelecimento de estratégias individualizadas para a cessação de uso do tabaco nessa população.

P138 - **PREVALÊNCIA DE TABAGISMO EM ESTUDANTES DE CURSOS DE GRADUAÇÃO DA UNIVERSIDADE FEDERAL DE SÃO CARLOS – UFSCAR**

FABÍOLA GALHARDO RIZZATTI; SAMIA MEDEIROS BARBAR; IGOR FUKURO GOTO; JOÃO ALBERTO SALLES BRITO; ERICA CRISTINA SCARPA
UNIVERSIDADE FEDERAL DE SÃO CARLOS, RIBEIRAO PRETO, SP, BRASIL.

O tabagismo é um problema de saúde pública, constituindo uma das principais causas preveníveis de morte. Há uma tendência de aumento da prevalência do tabagismo entre adolescentes e adultos jovens, particularmente entre os estudantes universitários, público suscetível ao envolvimento com o tabaco. Objetivo: determinar e comparar a prevalência de tabagismo entre estudantes do 1° e 4° anos dos cursos presenciais de graduação da Universidade Federal de São Carlos (UFSCar). Métodos: utilizou-se um questionário desenvolvido pela Organização Mundial de Saúde, traduzido para o Português e validado pelo Instituto Nacional do Câncer. Resultados: 341 alunos do primeiro ano e, até o momento, 108 alunos do quarto ano de graduação de diferentes cursos da UFSCar foram avaliados. A prevalência do tabagismo foi de 11% entre alunos ingressantes e 14% entre alunos do 4° ano. Por área de conhecimento, a prevalência do tabagismo entre os alunos do primeiro ano e quarto anos de graduação foi semelhante, sendo maior nos cursos de Ciências Humanas, seguindo-se pelos cursos de Ciências Exatas e de Ciências Biológicas. O início do tabagismo deu-se após ingresso na universidade para 6 e 14% dos alunos do primeiro e quarto anos, respectivamente. Metade dos fumantes aumentou o consumo diário de cigarros após início da graduação, sendo que 2% do 1° ano fumavam diariamente – a maioria até 5 cig/dia; enquanto 4% do 4° ano fumavam diariamente – a maioria acima de 16 cig/dia). Entre 60 e 70% dos tabagistas de ambos os anos reconhecia que fumar prejudicava sua saúde e metade deles considerava parar de fumar. Apenas um terço dos fumantes havia recebido aconselhamento de profissional da saúde para abandono do tabaco. Conclusão: a prevalência de tabagismo é discretamente maior entre alunos do 4° ano quando comparada à de alunos do 1° ano de graduação de diferentes cursos da UFSCar. A maioria dos alunos iniciou o tabagismo antes de entrar na universidade e aumentou o consumo diário de cigarros após esse ingresso. Alunos do 4° ano de graduação fumam maior número de cigarros ao dia quando comparados aos do 1° ano. O desconhecimento sobre os malefícios do tabagismo constitui apenas parte da explicação para manutenção do hábito nessa população, uma vez que a maioria reconhece os malefícios do hábito, mas não considera abandoná-lo. A maioria nunca recebeu aconselhamento para abandono do hábito, mesmo após frequentar a universidade por 4 anos. A coleta de dados dos alunos do quarto ano terminará nos próximos meses e ajudará na avaliação do comportamento dos estudantes quando estiverem próximos a concluir o curso. A universidade tem papel na educação e formação social dos estudantes, podendo auxiliá-los no abandono do cigarro e na adoção de práticas saudáveis. O conhecimento da prevalência do tabagismo entre os universitários da UFSCar pode subsidiar e direcionar a adoção de medidas educativas e a oferta de tratamento para o combate ao tabagismo e a promoção de saúde os estudantes locais.

P139 - **TABAGISMO ENTRE ESTUDANTES DE MEDICINA DA UFRN**

HUGO MOURA BEZERRA; SUZIANNE RUTH HOSANAH LIMA; KEIKO MACEDO KITAYAMA; ILANA MARQUES NOGUEIRA; FELIPE GOMES FIGUEIREDO; PAULO ROBERTO ALBUQUERQUE; LAISE PEREIRA BRITO; RICARDO JOSE FONSECA
UFRN, NATAL, RN, BRASIL.

O tabagismo é considerado pela Organização Mundial da Saúde a principal causa de morte evitável em todo o mundo. No Brasil, estima-se que cerca de 200.000 mortes/ano são decorrentes do tabagismo1. Os malefícios causados à saúde pelo vício de fumar são amplamente conhecidos. Apesar disto, esse vício persiste entre estudantes de medicina, ainda que com uma prevalência menor do que a observada na população em geral. Alguns estudos no Brasil mostraram que as prevalências de tabagismo entre estudantes de medicina têm apresentado redução.

Objetivo:: Avaliar a epidemiologia do hábito de fumar nos acadêmicos de medicina da Universidade Federal do Rio Grande do Norte no ano 2010.

Método: Através da distribuição e aplicação de questionários auto-aplicáveis nas salas de aula das dependências da universidade. Os acadêmicos de medicina da Universidade Federal do Rio Grande do Norte no ano de 2010, preencheram 5 quesitos, contidos no questionário distribuído, relacionados ao hábito de fumar, a dificuldade em para de fumar, ao hábito tabágico dos pais, a crenças em parar de fumar e sobre sintomas respiratórios apresentados pelo acadêmico naquele ano, sem que ele estivesse resfriado, tais como: tosse seca, tosse produtiva e chiado.

Foram avaliados acadêmicos do 1º ao 8º período, num total de 138 indivíduos com média de idade 21,4 anos, num total de 79 homens e 54 mulheres. Não foram analisados critérios sócio-econômicos-culturais e de etnia.

Resultados: Dos 138 estudantes 21,7% fumam apenas ocasionalmente, 3,6% já pararam de fumar e apenas 0,72% ainda fumam e a idade média dos que já fumaram foi de 21,2. Outro dado também observado é que 61,6% dos estudantes consideram o tema pouco ou não valorizado durante o curso médico e 42,7% consideram que as campanhas públicas contra o tabagismo não possuem impacto na população. 32,3% afirmam que o exemplo de professor fumante em sala é um fator estimulante para tabagismo. E 81,8% são favoráveis a proibição do fumo na faculdade de Medicina.

Conclusões: Uma das recomendações da Organização Mundial de Saúde em relação ao tabagismo é que os médicos devem dar o exemplo, abstendo-se do fumo. Assim, a erradicação do tabagismo entre os profissionais da área da saúde deve ser encarada como um dever destes perante a sociedade. O estudo em questão mostrou que mais da metade dos estudantes consideram o referido tema pouco valorizado durante o curso médico, o que corrobora com a necessidade de programas informativos sobre o tabagismo mais incisivos. Diante disso, é imprescindível que as escolas médicas ampliem a transmissão do conhecimento sobre tal tema aos seus alunos, pois tal medida contribuirá para formação de uma população médica livre do vício do tabaco.

P140 - **CORRELAÇÃO ENTRE A MORTALIDADE REAL E AQUELA PREDITA PELO APACHE II EM PACIENTES EM VENTILAÇÃO MECÂNICA EM UNIDADE DE TERAPIA INTENSIVA DE HOSPITAL UNIVERSITÁRIO EM UBERLÂNDIA- MG**

LILIANE BARBOSA DA SILVA PASSOS; THULIO MARQUEZ CUNHA; MARCELA DA SILVA MENDES; VIRGILIO SOUZA E SILVA; NATALIA RODRIGUES DE SA; TANIA MARA CARVALHO; MARDEN HENRIQUE DE LIMA; CARLOS HENRIQUE ALVES DE REZENDE
FACULDADE DE MEDICINA DA UNIVERSIDADE FEDERAL DE UBERLÂNDIA, UBERLÂNDIA, MG, BRASIL.

OBJETIVO: Comparar a mortalidade estimada pelo APACHE II e a observada em pacientes em ventilação mecânica (VM) que iniciaram desmame da prótese ventilatória, internados em Unidade de Terapia Intensiva (UTI) de hospital universitário de Uberlândia-MG.
MATERIAL E MÉTODO: Estudo prospectivo observacional (coorte) realizado no período de janeiro/2011 a abril/2011 incluindo pacientes maiores de 18 anos internados em UTI de hospital universitário de Uberlândia-MG, que estiveram sob ventilação mecânica por mais de 24 horas e para os quais foi iniciado o processo de desmame da VM. As variáveis contínuas foram apresentadas na forma de médias ± DP e as categóricas expressas como valores absolutos.
RESULTADOS: Foram avaliados 60 pacientes, 70% do sexo masculino e com média de idade de 42,7±16 anos. A média do APACHE II foi 14,6 ±7,1 e a mortalidade real foi de 18,33%, revelando uma razão de mortalidade de 0,96, uma vez que a mortalidade estimada pelo APACHE II foi de 19%.
CONCLUSÃO: A razão de mortalidade foi compatível com a descrita na literatura para os países em desenvolvimento, que é de 1,1 e demonstra boa qualidade na assistência oferecida aos pacientes.

P141 - **EMBOLIZAÇÃO SÉPTICA DE PULMÃO POR ABSCESSO RENAL: RELATO DE CASO**

MARIAH PRATA SOLDI PASSOS; ROBERTA KAWHAGE SANTOS; JOSE ROBERTO MEGDA FILHO; DANIELLE SILVA DE ALMEIDA; LUIZ AUGUSTUS PEREIRA COSTA; REGINA CÉLIA TIBANA; PAULO CESAR BASTOS VIEIRA; MILTON RODRIGUES JUNIOR
UNIFESP, SÃO PAULO, SP, BRASIL.

F.P.A., 28 anos, casado, educador fisico, sem comorbidades, admitido no PS do HSP com queixa de cefaléia, mialgia, artralgia, lombalgia leve à direita, febre, calafrios, tosse seca e dispnéia progressiva há 04 dias. Apresentava-se em regular estado geral, PA 86x52 mmHg, *f* 42 ipm, FC 112 bpm, SpO2 86%, T 38,5ºC, ictérico +/4+, desidratado 2+/4+, Glasgow 15. Ausculta cardiopulmonar sem alterações. Laboratório: Hb 14, Ht 40, leucócitos 20800 (31N, 54B, 03Mt), 224 mil plaquetas. Cr 1,68mg/dL, U 64 mg/dL, TGO 135 U/L, TGP 119 U/L, DHL 486 U/L, Gama GT 215 U/L, CPK 832 U/L, BT 2,9 mg/dL, BD 1,3 mg/dL, Alb 3,7g/dL, AP 51%, RNI 1,6. Gasometria pH 7,35; pO2 52 mmHg; pCO2 27,9 mmHg; HCO3 15,2; tCO2 16,1; BE -8,6; SpO2 86,3%. Hemocultura positiva para *Staphylococcus aureus* (oxacilina sensível). Sorologias para hepatites virais e HIV negativas. Foi transferido ao centro de terapia intensiva, evoluiu com insuficência respiratória e choque séptico grave, apesar da antibioticoterapia empírica com vancomicina, ceftriaxone e claritromicina precoce. Radiografia de tórax com infiltrado algodonoso difuso bilateralmente. Ecocardiograma com cavidades cardíacas e valvas normais, desempenho contrátil preservado, ausência de vegetação. Tomografia de abdome com rim direito aumentado, com focos de liquefação do parênquima de até 1,0 cm, presença de trombo em v. renal extendendo-se até porção intra-hepática da v. cava inferior; Tomografia de tórax com múltiplos nódulos pulmonares periféricos, compatíveis com êmbolos sépticos, vários dos quais escavados. Optado por nefrectomia direita e tromboendarterectomia no terceiro dia de internação, porém o paciente evoluiu a óbito no pós operatório imediato. Foi enviado para necrópsia, cujo laudo foi embolização séptica de pulmão por abscesso renal. DISCUSSÃO: No presente caso apresentado, o diagnóstico foi pielonefrite aguda do rim direito, com desenvolvimento de tromboflebite séptica de v. renal até v. cava inferior em sua porção intra-hepática, e êmbolos sépticos pulmonares. Este mecanismo trombótico pode ser explicado através de lesão direta endotelial, ou ativação humoral com disfunção da cascata da coagulação através da liberação de substâncias pro-coagulantes e fibrinolíticas. A embolia séptica pulmonar é uma patologia que pode estar associada a muitas outras, como endocardite, abscesso dentário, artrite séptica, abscesso orbitário e sinusite, abscesso perianal, abscesso hepático, aborto séptico, síndrome de Lemiérre, entre outras. A sua presença é indicadora de doença infecciosa subjacente de um foco séptico não documentado, para o qual deveremos montar uma estratégia diagnóstica agressiva e sistematizada. Bibliografia: Laissy JP, et al. Pyelonephritis complicated by suppurative thrombosis of the renal vein, with septic pulmonary embolism J Radiol 2007;88(7 -8, pt. 1):1003 -6.;Mamzer-Bruneel MF et al. Renal venous thrombosis: a forgotten complication of acute pyelonephritis.Presse Med 1997;26:1334-6.

P142 - **FREQUÊNCIA DE COMPLICAÇÕES IMEDIATAS E PRECOCES NAS TRAQUEOSTOMIAS REALIZADAS EM UNIDADE DE TERAPIA INTENSIVA**

BRUNA GEWEHR CAMILOTTI; INDIANARA CRISTINI MULLER SCHNEIDER; THAIS HONORIO PORTO; ROMERO FENILI
FURB, BLUMENAU, SC, BRASIL.

Introdução - A traqueostomia é utilizada em pacientes com insuficiência respiratória em UTIs e apresenta vantagens em relação com a intubação orotraqueal (IOT). Entretanto, está sujeita a complicações, que são divididas em três categorias: imediatas, precoces e tardias, com freqüência na literatura em torno de 5 a 40%.
Objetivos - Descrever as complicações imediatas e precoces dos pacientes submetidos à traqueostomia; identificar o perfil dos pacientes; os fatores de risco relacionados e as indicações.
Métodos - Aprovado pelo Comitê de Ética da FURB (083/10). Incluídos pacientes traqueostomizados na UTI do Hospital Santo Antônio de Blumenau. Critérios de exclusão: traqueostomia de emergência ou nos 6 meses anteriores, cirurgias na via aérea, doença laríngea e recusa a participar do estudo. Os dados coletados foram: sexo, idade, motivo da IOT, indicação, duração da ventilação mecânica até a traqueostomia, tempo de realização, complicações imediatas e precoces e fatores que dificultaram a execução.
Resultados-Incluídos 30 pacientes. Idade entre 17 a 88 anos, média de 60,2. A média do tempo de IOT antes da traqueostomia foi de 7,5 dias e a média de tempo gasto na traqueostomia foi de 11,1 minutos. O principal motivo que levou à IOT foi DPOC (26,67%) seguido de pneumonia e pós-operatório (ambos 16,67%). As complicações imediatas ocorreram em 5 pacientes (16,67%), sendo sangramento(3); broncoespasmo(2), hipotensão(1), falsa passagem da cânula(1) e injúria de tireóide(1) (3 pacientes tiveram 2 complicações). As complicações precoces ocorreram em 14 pacientes (46,67%), sendo 8 infecções do traqueostoma, 7 sangramentos, 6 tampões mucosos e 1 enfisema subcutâneo. Em 6 pacientes houve fatores que dificultaram a realização do procedimento, sendo em 4 material inadequado e em 2 enfisema subcutâneo prévio. Nestes o tempo da traqueostomia foi maior. A coagulopatia não foi significativa para complicações imediatas ($p>0,05$), porém foi para as precoces($p<0,05$). Todas as outras variáveis estudadas (fatores que influenciaram a técnica, obesidade, duração da ventilação mecânica até a traqueostomia, tempo gasto na traqueostomia, a presença de alteração na anatomia do pescoço e o sexo dos pacientes) não foram significativos($p>0,05$). Cinco pacientes(16,67%) morreram, porém sem relação com o procedimento, mas sim à condição mórbida prévia.
Conclusão-A freqüência de complicações imediatas e precoces foi maior que as encontradas na literatura. Supõe-se que como os estudos na literatura eram retrospectivos, utilizavam-se do prontuário médico, muitas vezes incompleto. Assim como na literatura estudada, as complicações ocorridas neste estudo tiveram mínima repercussão para os pacientes. Observou-se que fatores técnicos podem influir no procedimento, como o material inadequado que levou a um maior número de complicações imediatas. Conclui-se que a traqueostomia realizada a beira do leito é um procedimento seguro, cujos benefícios superam os riscos.

P143 - **INCIDÊNCIA DA PNEUMONIA ASSOCIADA À VENTILAÇÃO MECÂNICA TARDIA E SUA INFLUÊNCIA NA EVOLUÇÃO DE PACIENTES DE UNIDADE DE TERAPIA INTENSIVA DE HOSPITAL UNIVERSITÁRIO**

THULIO MARQUEZ CUNHA; LILIANE BARBOSA DA SILVA PASSOS; VIRGILIO SOUZA E SILVA; MARCELA DA SILVA MENDES; ANA CAROLINE REINALDO DE OLIVEIRA; MARDEN HENRIQUE DE LIMA; MONICA MARQUES VERISSIMO; CARLOS HENRIQUE ALVES DE REZENDE
FACULDADE DE MEDICINA DA UNIVERSIDADE FEDERAL DE UBERLÂNDIA, UBERLÂNDIA, MG, BRASIL.

Objetivo: Avaliar a incidência de pneumonia associada à ventilação mecânica (PAV) tardia na unidade de terapia intensiva (UTI) de hospital universitário de Uberlândia (HUU) e sua influência na ventilação mecânica (VM), sedação e tempo de internação.
Métodos: Estudo prospectivo observacional (coorte) com adultos internados na UTI de HUU entre janeiro-junho/2011, submetidos à VM por mais de 24 horas e que iniciaram desmame da prótese ventilatória. Aqueles que desenvolveram PAV tardia foram incluídos no grupo A e os demais, em B. Estatística realizada através do programa SPSS® 17.0, considerando significativo $p<0,05$. As variáveis contínuas foram apresentadas como médias ± DP e as categóricas, como valores absolutos.
Resultados: Avaliados 96 pacientes, 65,6% do sexo masculino, com idade média de 43,5±17,9 anos e APACHE II médio 14,2±6,5. Trinta e oito (39,6%) desenvolveram PAV tardia. O APACHE II médio do grupo A foi de 13,4±6,8 e de B, 14,7±6,4 ($p=0,3$). O tempo médio de VM foi 21,4 dias para A e 9,6 dias para B ($p<0,001$). A duração do desmame da VM foi 11,5 dias para A e 3,8 dias para B ($p=0,001$). O tempo médio de sedação para o grupo A foi 14,3 dias e 6,5 dias para B ($p= 0,004$). O tempo médio de internação na UTI (15,3 X 25,3 dias) e hospitalar (29 X 42 dias) foi menor em A ($p= 0,006$).
Conclusão: Houve alta incidência de PAV tardia. Essa complicação esteve associada a maior tempo e desmame da VM, sedação e internação.

P144 - **INFLUÊNCIA DA INFECÇÃO POR ACINETOBACTER SSP. NA EVOLUÇÃO DE PACIENTES EM VENTILAÇÃO MECÂNICA**

THULIO MARQUEZ CUNHA; LILIANE BARBOSA DA SILVA PASSOS; MARCELA DA SILVA MENDES; VIRGILIO SOUZA E SILVA; TANIA MARA CARVALHO; NATALIA RODRIGUES DE SA; ANA CAROLINE REINALDO DE OLIVEIRA; CARLOS HENRIQUE ALVES DE REZENDE
FACULDADE DE MEDICINA DA UNIVERSIDADE FEDERAL DE UBERLÂNDIA, UBERLÂNDIA, MG, BRASIL.

Objetivo: Determinar a incidência de infecções por Acinetobacter ssp em pacientes sob ventilação mecânica (VM) e correlacionar com tempo de VM em pacientes internados em Unidade de Terapia Intensiva (UTI) de hospital universitário de Uberlândia-MG.
Material E Método: Estudo prospectivo observacional (coorte) realizado entre janeiro e abril/2011 incluindo pacientes maiores de 18 anos internados em UTI de hospital universitário em Uberlândia-MG, que estiveram sob VM por mais de 24 horas e para os quais foi iniciado o processo de desmame da VM. Estatística realizada através do programa SPSS® 17.0, considerando significativo $p<0,05$. As variáveis contínuas foram apresentadas na forma de médias ± DP e as categóricas expressas como valores absolutos.
Resultados: Foram avaliados 60 pacientes com APACHE II médio de 14,6±7,1. A incidência de infecção por Acinetobacter spp. foi de 26,7%, sendo o principal microrganismo isolado dentre todas as culturas. Além disso, os pacientes infectados por esse germe apresentaram maior tempo médio de VM em comparação com pacientes sem esta infecção (26,7 dias x 13,5 dias; p:0,049).
Conclusão: A população estudada apresentou elevada incidência da infecção por Acinetobacter spp. e esta infecção esteve associada a maior tempo de VM.

P145 - **SÍNDROME DO SILICONE - HEMORRAGIA ALVEOLAR SECUNDÁRIA AO USO DE SILICONE INDUSTRIAL PARA FINS ESTÉTICOS.**

MAIRA ELIZA PETRUCCI ZANOVELLO[1]; PAULA CATARINA CARUSO[1]; RONALDO FERREIRA MACEDO[1]; RICARDO ANANIAS LOBAO[2]; EDUARDO MELLO DE CAPITANI[1]; GISELE NUNES YONEZAWA[1]; MONICA CORSO PEREIRA[1]; MAURICIO SOUSA DE TOLEDO LEME[1]; LAIR ZAMBOM[1]; REYNALDO QUAGLIATO JUNIOR[1]
1.UNIVERSIDADE ESTADUAL DE CAMPINAS-UNICAMP, CAMPINAS, SP, BRASIL; 2.HOSPITAL ESTADUAL DE SUMARÉ, CAMPINAS, SP, BRASIL.

Introdução: O silicone é um material inerte. No entanto, se usado na forma industrial líquida e injetado no organismo provoca uma reação inflamatória grave, com desencadeamento de aumento na permeabilidade vascular, ativação de células endoteliais , incluindo acúmulo de neutrófilos ativados, eventos que podem determinar quadros dramáticos como o de hemorragia alveolar.
Objetivo: Relatar caso de hemorragia alveolar causada pelo uso de silicone industrial injetável.
Método: Acompanhamento de paciente atendido no Hospital Estadual de Sumaré – UNICAMP.
Resultado: Homem, transsexual, 26 anos, com queixa de dispnéia há 2 dias, associada a febre e hipoxemia grave com evolução para insuficiência respiratória aguda. Após intubação orotraqueal, foi observada saída de sangue pelo tubo orotraqueal e queda de hemoglobina, sem outros focos de sangramento. Apresentava história de injeção de silicone líquido nos glúteos 10 dias antes do início dos sintomas. Realizou radiograma de tórax com opacidades heterogêneas bilaterais. A Tomografia Computadorizada de tórax mostrou opacidades em vidro fosco, difusas, bilaterais, associadas a consolidações bibasais, sugestivas de hemorragia alveolar. O paciente foi tratado com antibioticoterapia com pouca melhora, tendo apresentado boa evolução após introdução de corticoterapia sistêmica.
Conclusão: A síndrome do silicone provoca, em aproximadamente 92% dos casos, hipoxemia grave, hemorragia alveolar e embolia pulmonar devido ativação do processo inflamatório no momento da injeção. Há relato de 100% de mortalidade quando há acometimento neurológico. Relatamos caso acima de hemorragia alveolar desencadeada pela injeção de silicone líquido industrial nos glúteos e que teve resposta favorável ao uso de corticoterapia sistêmica.

P146 - **ABDOMEM AGUDO PERFURATIVO: COMO PRIMEIRA MANIFESTAÇÃO DE TUBERCULOSE INTESTINAL: RELATO DE CASO**

JOSÉ BENEDITO MORATO; LÍGIA DE OLIVEIRA RIBEIRO; RENATA CHRISTINE ALVES DE OLIVEIRA
UNISA, SAO PAULO, SP, BRASIL.

Introdução: A tuberculose continua a ser um grave problema de saúde pública no Brasil está, geralmente, associada à presença de lesões pulmonares, ativas ou cicatrizadas. Essa patologia tem como fatores etiológicos a deglutição de escarro infectado; pode surgir, de forma isolada, pela ingestão de leite contaminado (embora rara atualmente), por disseminação hematogênica e ainda por implante de bacilos de focos contíguos. Objetivos: Apresentação de um caso de tuberculose intestinal com evolução fatal. Métodos: revisão sistemática do prontuário, bem como exames de imagem, laboratoriais e anatomopatológico. Resultados: Paciente M.L.C.S., 47 anos, parda, feminino, em investigação de tuberculose pulmonar há dois meses, com resultado de baciloscopia desconhecido. Procurou o Hospital do Grajaú com queixa de diarréia e vômitos há aproximadamente duas semanas, associados à epigastralgia e emagrecimento. Exame físico: Abdome doloroso à palpação difusamente e descompressão brusca positiva em hipocôndrio direito. Exames complementares: TC abdome: presença de pneumoperitônio e líquido livre na cavidade pélvica, alças intestinais nos quadrantes inferiores do abdome e pelve com paredes espessas e reações inflamatórias adjacentes; observam-se linfonodos em quantidade aumentada na raiz do mesentério e opacidades pleuro-pulmonares. HMG: Hb 12,1/ leucócitos 15.500 (B3 / S78 / E1 / LT9 / M9); uréia 105; creatinina 2,3. Diagnóstico: Abdome Agudo Perfurativo. Evolução: Foi submetida à laparotomia exploradora, sendo evidenciado lesões perfurativas à 190 cm do ângulo de Treitz, até a válvula ileocecal e ceco, com grande saída de fezes para a cavidade abdominal. Foi realizada lise de bridas e hemicolectomia direita com anastomose íleotransverso término-terminal. Evoluiu com choque séptico refratário, falência de múltiplos órgãos e óbito no quinto pós-operatório. Baciloscopia positiva. Anatomopatológico: tuberculose intestinal. Discussão: O diagnóstico pré-operatório da tuberculose intestinal é muito difícil e raro. O quadro clínico é inespecífico, sendo os sintomas compatíveis com múltiplas doenças intestinais. A dor abdominal, a presença de tumor palpável e o emagrecimento, são sintomas relatados freqüentemente. A confirmação diagnóstica só poderá ser assegurada pela demonstração histológica de bacilos álcool-ácido resistentes na lesão ou pela cultura, presença de necrose caseosa e evidências histológicas específicas em linfonodos regionais. Conclusão: Os dados da literatura mostram que 90% dos casos de tuberculose gastrointestinal respondem favoravelmente à terapêutica médica, desde que iniciada precocemente. A terapia cirúrgica está indicada nos casos das raras complicações como perfuração livre, perfuração com abscesso, obstrução, fístulas ou hemorragias, ou quando não está definido o diagnóstico.

P147 - **IMAGENS DE COLAPSOTERAPIA NO TRATAMENTO CIRURGICO DA TUBERCULOSE PULMONAR PRÉ QUIMIOTERÁPICOS**

BEATRIZ DALCOLMO DE ALMEIDA LEÃO; MAKOTO SAITO; NELSON MORRONE; JOSE ANTONIO DOS SANTOS FREIRE
HOSPITAL DO SERVIDOR PÚBLICO MUNICIPAL, SÃO PAULO, SP, BRASIL.

Introdução: A tuberculose (TB) é doença conhecida há cerca de 6000 anos; foi encontrada em pulmões e vértebras de múmias egípcias e incas. Descrita por Hipocrates foi denominado pelos gregos de Phthisis é caracterizada pela perda de peso e definhamento. Em 1883 Schoenlein foi o primeiro a descrever as alterações patológicas vistas em autopsias de pulmão denominando de tuberculose. Em 1882 Koch isolou o bacilo da tuberculose e, a partir desta época, teve inicio a busca para o tratamento da doença. A cirurgia torácica, através da Colapsoterapia, foi o primeiro método a ser utilizado antes do advento dos quimioterápicos. No Brasil a cirurgia de tórax começou a ser empregada em 1920 e a primeira colapsoterapia conhecida foi realizada em 1923 pelo Dr Rodolpho Josetti.
Objetivo: Mostrar imagens radiológicas pós realização de colapsoterapia no tratamento da tuberculose pulmonar na era pré-quimioterápicos, e resgatar, em parte, a memória deste tipo de tratamento.
Métodos: Análise de prontuário médico, exames de imagem e literatura médica específica.
Discussão: Formas de Colapsoterapia: 1) Pneumotórax Terapêutico: instilação repetida de gás no espaço pleural com intervalos de 2 a 3 semanas. 2) Frenicectomia e Pneumoperitonio: utilizados para colabamento das partes inferiores do pulmão com elevação dos diafragmas e compressão dos ápices pulmonares. 3)Toracoplastia: remoção de 4 a 5 arcos costais , desabamento da parede e obliteração das cavidades. 4) Pneumólise Extra-Pleural: separa ambas as pleuras parietal e visceral e o pulmão com sobreposição da parede torácica e o pequeno espaço criado preenchido por parafina, óleo, ar ou outro material; o pulmão e principalmente a pleura levados para baixo da parede torácica no plano extra-pleural criando espaço adjacente ao da porção da doença do pulmão. 5) Toracoplastia com “Plombage”: Variante da pneumolise extra-pleural, utilizava materiais como parafina ou esferas de lucite (material plástico semelhante à bolinhas de ping-pong) para preencher o espaço extra-pleural; cirurgia não deformante, interfere menos com a função da parede torácica.
Conclusão: A colapsoterapia contribuiu para a obliteração das cavidades tuberculosas dos lobos superiores sem significante piora da ventilação dos lobo médio e inferiores. O tratamento cirúrgico da tuberculose é hoje um método terapêutico raramente utilizado após o advento dos agentes quimioterápicos. Todavia, apesar de quase abandonado, ainda tem o seu emprego principalmente naqueles pacientes com cavitações pulmonares e hemoptises, como também em pacientes com tuberculose multiresistente. A apresentação destas imagens radiográficas tem por finalidade relembrar com saudosismo dos antigos métodos de tratamento da tuberculose para os cirurgiões e tisiologistas da velha guarda e avivar a memória dos novos cirurgiões torácicos e tisio-pneumologistas para esta modalidade terapêutica.

AO156 - **PERFIL CLÍNICO E EPIDEMIOLÓGICO DA TUBERCULOSE NA INFÂNCIA E ADOLESCÊNCIA**

FERNANDA PALMA CURVELO VILAR SILVA[1]; CARLOS HENRIQUE DAVID ALMEIDA[2]; ELZA SUMIE YAMADA[1]; NAOMI KAWAOKA KOMATZU[3]; SUMIE MATAI FIGUEIREDO[3]; EDSON VANDERLEI ZOMBINI[1]

1.UNIVERSIDADE NOVE DE JULHO, SÃO PAULO, SP, BRASIL; 2.HOSPITAL INFANTIL CANDIDO FONTOURA - SECRETARIA ESTADUAL DA SAÚDE DE SÃO PAULO, SÃO PAULO, SP, BRASIL; 3.CCD/COVISA/SECRETARIA MUNICIPAL DA SAÚDE DE SÃO PAULO, SÃO PAULO, SP, BRASIL.

Introdução: A existência de tuberculose na infância é um bom indicador da extensão da doença bacilífera e da ineficiência do controle do agravo na população adulta. Em 2005, do total de casos notificados de tuberculose no Brasil, 9,7% ocorreram na faixa pediátrica. Objetivo: Descrever o perfil clínico e epidemiológico dos casos de tuberculose na infância. Métodos: Realizado um estudo retrospectivo de levantamento de dados de prontuários de pacientes com o diagnóstico de tuberculose, assistidos em um Hospital público da cidade de São Paulo de 2005 a 2010. Resultados: Foram diagnosticados 45 casos de tuberculose, a maioria na faixa etária de menores de 4 anos de idade e adolescentes, todos vacinados com BCG ID. A forma clínica mais comum foi a pulmonar seguida da pleural e meníngea. Dos casos atendidos, 98% procuraram o hospital espontaneamente para investigação diagnóstica. Tosse e febre foram os sintomas mais relatados. Dos casos levantados, 18 (40%) possuíam contatos intradomiciliares com adultos portadores de tuberculose pulmonar. As características radiológicas mais encontradas foram: opacidade (36%), derrame pleural (36%), cavitação (18%), infiltrado bilateral (12%), adenomegalia perihilar (8%) e padrão miliar (6%) dos casos. Quarenta casos (89%) foram submetidos a coleta de material (lavado gástrico ou escarro) para o isolamento do agente infeccioso. Desses, 16 (32,5%) casos apresentaram positividade para identificação de micobactéria. Foram realizados coleta de lavado gástrico em 15 pacientes. Destes 3(20%) resultaram positivos na identificação de BAAR na baciloscopia. A maioria dos pacientes era fortes reatores à prova tuberculínica. Conclusões: A tuberculose na infância é um aspecto negligenciado, na maioria das vezes, na avaliação de comunicantes de um adulto com tuberculose pulmonar bacilífera. Frequentemente as crianças são assistidas quando apresentam sintomas da doença já instalada. O controle de comunicantes é uma forma precoce e eficiente de diagnosticar e tratar crianças com tuberculose, reduzindo o sofrimento e diminuindo a chance de aparecimento de formas graves da doença.

ÍNDICE DE AUTORES

A

ADA MARIA DOURADO 34, 51
ADRIANA CLAUDIA LUNARDI 61, 62, 63, 64
ADRIANA HORA DE MOURA FONTES 13, 14, 55
AHMAD ABDUNY RAHAL 55, 57
ALBERTO CUKIER 9, 39, 57, 61, 74
ALESSANDRA BAEZA ATAURI 20
ALEX GONÇALVES MACEDO 52
ALEXADRE CURADO SOBRAL COSTA 25, 28
ALEXANDRE ALBERTO CUNHA MENDES FERREIRA 44
ALEXANDRE CAVALERI 8, 10
ALEXANDRE DE MELO KAWASSAKI 34, 39, 77
ALEXANDRE RICARDO PEPE AMBROZIN 19, 23, 64
ALINE APARECIDA BARRETO SILVA 25
ALINE TERENSI MORAIS 79
AMANDA GIMENES BONILHA 81
ANA CAROLINA GARCIA DIAS 79
ANA CAROLINE REINALDO DE OLIVEIRA 40, 67, 70, 84, 85
ANA FLÁVIA MARCELINO RICCETTO 81
ANA MARIA CAMINO 71
ANA PAULA BERTOLE CIRINO DOS SANTOS 25
ANA REGINA RIBEIRO 78
ANARÉGIA DE PONTES FERREIRA 15, 35, 40, 55
ANDRE APANAVICIUS 38, 73, 74
ANDRE NATHAN COSTA 34, 38, 73, 74, 77
ANDRE TELIS DE VILELA 50
ANDREA ANTUNES CETLIN 30
ANDREA DA SILVA MUNHOZ 55, 57
ANGELA HONDA 58
ANGELA S. FERREIRA 31
ANGÉLICA TAVARES PONTELLO NEVES 32, 46
ANGELO XEREZ CEPÊDA FONSECA 12, 33, 35, 38, 43, 49, 52, 54, 76, 78
ANTONIO ANZUETO 57
ANTÔNIO FERNANDES FREIRE 13
ANTONIO JOSÉ MARIA CATANEO 19, 21, 23, 60, 64
ANTONIO LUIZ RODRIGUES-JÚNIOR 81
ANTONIO RUFFINO NETTO 81
ARISTIDES TADEU CORREIA 19
ARISTOTELES DE SOUSA BARBEIRO 11, 66
ARTHUR KATZ 74
ASCÉDIO JOSÉ RODRIGUES 60, 61

B

BEATRIZ DALCOLMO DE ALMEIDA LEÃO 34, 51, 86
BEATRIZ SARAIVA ROMANHOLO 62
BRÁULIO DYEGO MARTINS VIEIRA 42
BRUNA GEWEHR CAMILOTTI 16, 20, 84
BRUNA INVERNISE 20
BRUNO GUEDES BALDI 34, 77
BRUNO HORTA ANDRADE 32
BRUNO MENDONÇA BACCARO 43
BRUNO SIGNORETTI SILVA 81

C

CAIO AUGUSTO STERSE 80
CAMILA FARNESE REZENDE 32
CARINA QUEIROZ PEREIRA 67, 68, 71, 75, 76
CARLA CAMILA LOMBARDI 79
CARLOS ALBERTO C. PEREIRA 12, 33, 35, 36, 38, 40, 41, 43, 49, 52, 76, 78,
CARLOS ALBERTO TELES 50
CARLOS CEZAR FRITSCHER 54, 57
CARLOS HENRIQUE ALVES DE REZENDE 70, 83, 84, 85
CARLOS HENRIQUE DAVID ALMEIDA 87
CARLOS ROBERTO MORÃES DE ANDRADE 16, 17, 68
CARLOS R.R. CARVALHO 34, 37, 39, 43, 77
CARLOS S.R. SILVA 42
CAROLINA FERNANDES MACEDO 15
CAROLINA SALIM GONÇALVES FREITAS 32
CAROLINE ARANTES MOREIRA 67
CAROLINE KNAUT 19, 64
CAROLINE MEIRELES ICHIKAWA 27
CÁSSIA HIRAI 44
CECÍLIA MELO ROSA TAVARES 80
CÉLIA MALLART LLARGES 15, 35, 36, 40, 41
CELSO FERNANDES CARVALHO 9, 61, 62, 63, 64, 65
CHRISTIANE KELLEY GUIMARÃES CARVALHO 42
CHRISTINA SHIANG 37
CIBELE C.O.B. MARQUES DA SILVA 62, 63, 64
CLARISSE EMIKO FUZI 78
CLÁUDIA DE CÁSSIA TANOUE HASEGAWA 15, 35, 55
CLÁUDIA SIMONE G OKAWA 52
CRISTAL CARVALHO HAN 13
CRISTIANE ROBERTA NAVES 53
CRISTINA AP. TROQUES DA SILVEIRA MITTELDORF 73, 74
CRISTOVÃO CLEMENTE RODRIGUES 16, 17, 31, 68

D

DANIEL ANTUNES 39
DANIEL FUENTES CARMONA 76
DANIEL LOMBO BERNARDO 18, 21, 22, 24, 28
DANIEL WINTER 45
DANIELA BICUDO 70
DANIELA CRISTINA ALMEIDA DIAS 27
DANIELA TAISA FUDO 67, 71, 75, 76
DANIELE CRISTINA CATANEO 19, 21, 23, 24, 60, 64, 65
DANIELLE SILVA DE ALMEIDA 13, 14, 15, 41, 59, 83, 75
DAVI GANGI BACHICHI 69
DAVID LOPES LIMA CAVALCANTI COELHO 37, 60, 61
DEIVID MIZIARA 52
DENISE DE MORAES PAISANI 62, 64, 65
DESIDÉRIO PORRAS CANO 62, 64
DOMINGO MARCOLINO BRAILE 9
DOROTÉIA ROSSI SILVA SOUZA 9

E

EDSON VANDERLEI ZOMBINI 87
EDUARDO ALEXANDRINO SERVOLO DE MEDEIROS 70
EDUARDO CROSARA GUSTIN 48, 49, 78
EDUARDO MELLO DE CAPITANI 11, 66, 71, 85
EIDER MAIA SARAIVA 12
ELAINE CRISTINA CAON DE SOUZA 67, 68, 71, 75, 76
ELAINE CRISTINA PEREIRA 70
ELCIO OLIVEIRA VIANNA 30
ELEN RENATE FIGUEIRA ROCHA 59
ELIAS JOSÉ GONÇALVES 37, 60 , 61
ELIE FISS 43, 44, 69, 80
ELISA SEBBA TOSTA DE SOUZA 20
ELOARA VIEIRA MACHADO FERREIRA 45, 46, 47, 48, 50
ELZA SUMIE YAMADA 87
ERICA CRISTINA SCARPA 82
ERICA FERRAZ 30
ERICA NISHIDA HASIMOTO 21, 23, 60
ERICKA CAROLINE MARINHO DOS SANTOS 20
ERICSON BAGATIN 30, 31
ERIKA PRACCHIA 44
ERNO HARZHEIM 10
ESPER GEORGES KALLAS 73
ESTER NEI APARECIDA MARTINS COLETTA 12, 33, 38
EVALDO MARCHI 41, 42
EVELINE MARIA DE MELO VIEIRA 32
EVELISE LIMA 32
EVERTON DE MATTOS PALONI 58

F

FABIANA STANZANI 55, 56, 80
FÁBIO ARNONI GONÇALVES PINTO 27
FABIO BISCEGLI JATENE 19, 45
FABIO ROGERIO 11
FABÍOLA GALHARDO RIZZATTI 81, 82
FABRÍCIO MARTINS VALOIS 46, 48, 50
FABRICIO WOLLMANN ZANDONA 66, 77, 79
FELIPE AUGUSTO RODRIGUES MENDES 9, 61, 62, 63
FELIPE DE FREITAS PIRES CUDIZIO
FELIPE GOMES FIGUEIREDO 82
FELIPE UTYAMA 52
FERNANDA DATRI BACCELLI 56
FERNANDA PALMA CURVELO VILAR SILVA 87
FERNANDO BATIGÁLIA 9
FERNANDO FERREIRA SANTOS 40, 47, 48, 49, 67, 73, 78
FERNANDO JOSE PINHO QUEIROGA JUNIOR 55, 57, 58
FERNANDO SIMÕES FRIESTINO 30
FLAVIA ALVARES 66, 72, 77
FLAVIA F.P. SOUZA 63
FLÁVIO FERLIN ARBEX 11, 14, 15, 35, 36, 41, 45, 56, 59
FLAVIO GNECCO LASTEBASSE 33
FRANCINE MARIA ALMEIDA 9
FRANCISCO ANTONIO DIAS LOPES 26
FRANCISCO S VARGAS 41, 42, 43
FREDERICO LEON FERNANDES 37
FREDERICO MANCUSO 50

G

GABRIELA FERREIRA PADUANI 40, 47, 48, 49, 73, 78
GERUZA ALVES DA SILVA 72
GIANA BALESTRO POLETTI 18, 21, 22, 24, 28
GILBERTO COSTA BORGES 8, 10
GISELE NUNES YONEZAWA 11, 18, 66, 85
GLADIS ISABEL YAMPARA GUARACHI 31
GRAÇA HELENA MAIA DO CANTO TEIXEIRA 31
GUILHARDO FONTES RIBEIRO 8, 56
GUILHERME BONADIA BUENO DE MORAES 44
GUILHERME GUARDIA MATTAR 68
GUILHERME HENRIQUE CAMPOS FURTADO 70
GUNNAR LEONARDO CHANDOHA 66, 72, 79
GUSTAVO FAIBISCHEW PRADO 37
GUSTAVO GROSSLING 8, 10

H

HELBER VIDAL GADELHA LIMA 24, 28
HÉLIO MONAMOTO 61
HENRIQUE LIMA DA SILVA 46
HERALDO LEANDRO DEMARCHI 20
HUGO MOURA BEZERRA 82

I

IGOR CARDOSO SOUZA 12
IGOR FUKURO GOTO 82
ILANA MARQUES NOGUEIRA 82
ILKA SANTORO 14
ILKA SANTORO 15, 56, 65
ILMA APARECIDA PASCHOAL 11, 53, 71
INDIANARA CRISTINI MULLER SCHNEIDER 16, 20, 84
IRMA DE GODOY 53, 54
IVAN FELIZARDO CONTRERA TORO 18, 21, 22, 24, 28

J

JACQUELINE KLAROSK SANTIN 45
JAIRO VAIDERGORN 22, 26
JAQUELINA SONOE OTA ARAKAKI 45, 46, 47, 48, 50
JESSICA AGENA 44
JOÃO ALBERTO SALLES BRITO 82
JOÃO BATISTA CARLOS DE SÁ FILHO 72
JOAO DANIEL FRANÇA 67, 68, 71, 75, 76
JOAO FELIPE LEITE BONFITTO 11
JOÃO PAULO DE OLIVEIRA MÉDICI 76
JORGE EDUARDO MANHÃES DE CARVALHO 16, 17, 68
JORGE HENRIQUE RIVABEN 25,27
JORGE PEREIRA 54
JORGE RONALD ARCE VARGAS 16, 17, 68
JOSE ALBERTO NEDER 31, 55, 57
JOSÉ ALEXANDRE DA SILVEIRA 44
JOSE ANTONIO BADDINI MARTINEZ 66, 77, 79, 81
JOSE ANTONIO DOS SANTOS FREIRE 34, 36, 51, 86
JOSÉ BENEDITO MORATO 79, 86
JOSE CLAUDIO TEIXEIRA SEABRA 18, 21, 22, 24, 28, 59
JOSE GERALDO DOS SANTOS 18, 21, 22
JOSÉ LEONIDAS ALVES JÚNIOR 39
JOSÉ MARIA CATANEO 64
JOSÉ ROBERTO DE BRITO JARDIM 54, 57
JOSE ROBERTO MEGDA FILHO 13, 14, 36, 50, 75, 80, 83
JOSÉ RODRIGUES SANTOS JÚNIOR 47, 48, 49, 73, 78
JÚLIA FARIA CAMPOS 32
JULIANA BERNARDES COSTA 46
JULIANA CARVALHO BRITO 66, 77, 79
JULIANA FERREIRA DE LIMA 24
JULIANA PRIETO 74
JULIANA PUKA 41, 42
JULIANA VALÉRIO PINNAFI 42
JÚLIO CESAR ABREU DE OLIVEIRA 54, 57
JULIO FLAVIO FIORE JR 65
JULIO MAXIMO DE CARVALHO 58

K

KARIME NADAF DE MELO SCHELINI 53
KARIN STORRER 35, 40, 41
KARINA CUZIOL 18, 21, 22, 24, 28, 59, 66
KARINA FECHINE ARNAUD DA SILVA 19
KARINE APARECIDA ARRUDA 19, 64
KARINE MARGARITES LIMA 10
KEIKO MACEDO KITAYAMA 82
KENIA SCHULTZ 12, 33, 35, 43, 49, 52, 54, 76, 78
KHARINA MOREIRA DIAS 8,10

L

LAIR ZAMBOM 11, 18, 66, 85
LAISE PEREIRA BRITO 82
LARA MARIS NÁPOLIS 31
LARISSA BERBERT ARIAS 28
LARISSA KALLAS CURIATI 71
LAURA FONSECA QUEIROZ 60, 61
LAURA MIRANDA DE OLIVEIRA CARAM 53
LAURA ZILLMER 70
LEILA ANTONANGELO 41, 42, 43
LETICIA BARBOSA KAWANO-DOURADO 34, 39, 77
LIANA PINHEIRO SANTOS 56, 80
LIANA SOUSA COELHO 53
LÍGIA DE OLIVEIRA RIBEIRO 86
LILIAN LEAO ARAIS 8,10
LILIAN SERRASQUEIRO BALLINI CAETANO 11
LILIAN TIEMI KURANISHI 35, 36, 38, 40, 41
LILIANE BARBOSA DA SILVA PASSOS 70, 83, 84, 85
LISETE R TEIXEIRA 41, 42, 43
LÍVIA CRISTINA FRANÇA GIBERTONI 67, 68, 71, 75, 76
LÍVIA FERNANDES MONTEIRO 16, 17, 68
LÍVIA REGINA THEILACKER 16, 17
LUCIANA CRISTINA DOS SANTOS 46
LUCIANA DIAS CHIAVEGATO 30, 63, 65
LUCIENE ANGELINI 74
LUIS EDUARDO PRADO PFINGSTEN 15, 40, 41, 50, 55, 59
LUIS PAULO TONIOLI 43, 69
LUIS RENATO ALVES 66, 72, 77, 79
LUIZ AUGUSTUS PEREIRA COSTA 47, 59, 83
LUIZ CARLOS FILGUEIRAS LEIRO 22, 26
LUIZ EDUARDO NERY 31
LUIZA HELENA DEGANI COSTA 46
LUIZA KARLA DE PAULA ARRUDA 30

M

MAIRA ELIZA PETRUCCI ZANOVELLO 11, 18, 53, 66, 71, 85
MAKOTO SAITO 34, 36, 51, 86
MANUELA BRISOT FELISBINO 12, 33, 35, 43, 49, 52, 54, 76, 78
MARC MIRAVITLLES 57
MARCEL MARTINS SANDRINI 80
MARCELA DA SILVA MENDES 70, 83, 84, 85
MARCELLA NARA NUNES 47, 48, 49, 67, 78
MARCELO ALEXANDRE COSTA VAZ 69
MARCELO BEZERRA MENEZES 66, 77
MARCELO BOLDRIN 30
MARCELO B. P. AMATO 43
MARCELO POLAZZO MACHADO 43
MÁRCIA JACOMELLI 60
MARCIO ABREU NEIS 69
MARCIO BOTTER 25, 27, 28
MÁRCIO ZAMUNER CORTÊZ 30
MARDEN HENRIQUE DE LIMA 83, 84
MARIA ÂNGELA FONTOURA MOREIRA 8, 10
MARIA CECÍLIA CATTAI ANAUATE 33
MARIA CHRISTINA LOMBARDI MACHADO 55, 57, 58
MARIA CRISTINA PIMENTEL 58
MARIA DO CARMO CRUVINEL 12
MARIA ENEDINA C. AQUINO SCUARCIALUPI 55, 57
MARIA INÊS BUENO DE ANDRÉ VALERY 33
MARIA PATROCINIO NUNES 62
MARIA RAQUEL SOARES 33, 35, 38, 52
MARIA VERA CRUZ DE OLIVEIRA CASTELLANO 54
MARIAH PRATA SOLDI PASSOS 13, 14, 36, 50, 75, 80, 83
MARIANA PERES FATTORI 25
MARIANA SILVA LIMA 33, 35
MARIANA SPONHOLZ ARAUJO 39
MARIANNA ALEGRO FONTES RIBEIRO 8, 56
MARINA DORNFELD CUNHA CASTRO 11, 13, 14, 41, 50, 59, 75
MARIO TERRA-FILHO 31, 45
MAURI MONTEIRO RODRIGUES 43, 46, 48, 49, 50, 52
MAURICIO SOUSA DE TOLEDO LEME 11, 53, 66, 71, 85
MAURO CANZIAN 32, 61
MICHEL VICTOR LEMES DA SILVA 27, 72
MIGUEL ABIDON AIDÊ 16, 17, 68
MILA TRAJANOVIC 57
MILENA MP ACENCIO 41, 42
MILTON ARRUDA MARTINS 9, 61, 62
MILTON RODRIGUES JUNIOR 75, 83
MIRELLA FELICIO FONTÃO 45
MONICA CORSO PEREIRA 11, 18, 53, 66, 71, 85
MONICA MARQUES VERISSIMO 70, 84
MÔNICA SILVEIRA LAPA 43, 44, 45, 69, 80
MONICA VASCONCELOS DE MORAES 30
MURILO MIGLIO NEIVA 51
MURILO SANTARSIERE ETCHEBEHER 72

N

NADINE CRISTINA MACHADO 80
NAOMI KAWAOKA KOMATZU 87
NATÁLIA MARTINS FALCÃO 12, 37
NATALIA RODRIGUES DE SÁ 70, 83, 85
NELSON DE ARAUJO VEGA 20, 25
NELSON MORRONE 34, 36, 51, 86
NICOLAU PEDRO MONTEIRO 16, 17, 31, 68
NILCÉIA LOPES DA SILVA 58
NILZA SAYURI ABE 61
NIVALDO CASSIANO BACHICHI 69

O

OLIVIA MEIRA DIAS 34, 37, 39, 77
OZÉAS GALENO DA ROCHA NETO 39

P

PAOLA FERNANDA BAPTISTELLA TOTH 43, 49
PATRICIA KITTLER VITORIO 43, 49, 52
PATRICIA REGINA ETLINGER 63
PAULA CATARINA CARUSO 11, 18, 53, 66, 71, 85
PAULO CESAR BASTOS VIEIRA 75, 83
PAULO FRANCISCO GUERREIRO CARDOSO 19
PAULO HENRIQUE BARBOSA 44
PAULO MANUEL PÊGO-FERNANDES 19
PAULO ROBERTO ALBUQUERQUE 12, 13, 37, 82
PAULO ROGÉRIO SCORDAMAGLIO 60
PEDRO CARUSO 43
PIERRE ARVIS DANIEL HAVERSTOCK 57
POLLIANA REGINA DANTAS DELPHINO 36
PRISCILA CILENE LEON BUENO CAMARGO 42
PRISCILA FERNANDA MORATO 72
PRISCILA REGINA ALVES ARAÚJO SILVA 60
PRISCILLA SILVA ABRAHÃO 40, 48, 67, 73

R

RAFAEL FERREIRA ZATZ 75
RAFAEL GRATIVOL COSTA 76
RAFAEL HENRIQUE ROJA 75
RAFAEL MATTOSINHOS SPERA 27
RAFAEL NAKAMURA ATOLINO 69
RAFAEL RODRIGUES DE MIRANDA 44
RAFAEL SILVA MUSOLINO 38, 73, 74
RAFAEL STELMACH 9, 61, 62, 74
RANNA PEREIRA BRITO 13
REGIANI CARVALHO OLIVEIRA 32
REGINA CARVALHO-PINTO 74
REGINA CÉLIA TIBANA 11, 13, 14, 15, 35, 36, 40, 41, 45, 50, 56, 59, 83
REMBERTO MAURICIO DE LA CRUZ VARGAS VILTE 16, 17
RENATA C.B. CLAUDINO 62, 64
RENATA CHIARI DE FÉO MORAES 51
RENATA CHRISTINE ALVES DE OLIVEIRA 86
RENATA CRISTINA DE ANGELO CALSAVERINI LEAL 9
RENATA MARQUES 33
REYNALDO QUAGLIATO JUNIOR 18, 66, 85
RIAD YOUNES 74
RICARDO ANANIAS LOBÃO 85
RICARDO DE AMORIM CORRÊA 32, 46
RICARDO FERREIRA LEITE 42
RICARDO HENRIQUE TEIXEIRA 45
RICARDO JOSÉ FONSECA 13, 82
RICARDO KALAF MUSSI 18, 21, 22
RICARDO MILINAVICIUS 35
RICARDO ZERRENNER TREVISIOLI NUNES 69
RIMARCS GOMES FERREIRA 38, 40
RISSA BERBERT ARIAS 24
RITA DE CASSIA TEIXEIRA G. LOPES MORRONE 34, 36, 51
ROBERT WILSON 57
ROBERTA KAWHAGE SANTOS 13, 50, 75, 80, 83
ROBERTA KB SALES 41, 43
ROBERTA LIMA AMARAL DA COSTA 15, 55, 59
ROBERTA PULCHERI RAMOS 45, 46, 47, 48, 50
ROBERTO GONÇALVES 25, 27, 28
ROBERTO RINCON GALVES JÚNIOR 38
ROBERTO SAAD JUNIOR 25, 27, 28
ROBERTSON RODRIGUES PEREIRA JUNIOR 16, 17, 68
RODOLFO LIMA SILVA 37
RODRIGO ATHANAZIO 74
RODRIGO CAETANO SOUZA 76
RODRIGO JOSÉ CASTIONI SANTIAGO 68, 75
RODRIGO MEDEIROS LANZONI 31
RODRIGO MIQUELANTI MELO 67
ROMERO FENILI 16, 20, 84
RONALDO ADIB KAIRALLA 34, 37, 38, 39, 73, 74, 77
RONALDO APARECIDO SILVA 61
RONALDO FERREIRA MACEDO 11, 18, 66, 85
ROSANE BERNARDES BRETAS 30
ROSIMEIRE PADULA 30
RUDOLF KRAWCZENKO FEITOZA DE OLIVEIRA 48, 49

S

SAMIA MEDEIROS BARBAR 82
SAMIA ZAHI RACHED 74
SAMIR DRACOULAKIS 11
SANJAY SETHI 57
SATOSHI KITAMURA 31
SELMA DENIS SQUASSONI 80
SELMA MARIA A. SIAS 31
SÉRGIO GRAVA 26
SÉRGIO H.S. ALVES 42, 43
SÉRGIO JAMNIK 13, 14
SÉRGIO ROBERTO NACIF 29
SILMÉIA GARCIA ZANATI 53
SILVIA CARLA SOUSA RODRIGUES 33, 35, 38
SONIA MARIA FARESIN 56, 65, 80
SOTERO SERRATE MEMGUE 10
STEPHAN SPERLING 44
SUMIE MATAI FIGUEIREDO 87
SUZANA ÉRICO TANNI RENATA FERRARI 53
SUZANA PINHEIRO PIMENTA 34, 77
SUZIANNE RUTH HOSANAH LIMA 12, 13, 37, 82

T

TANIA MARA CARVALHO 83, 85
TARCIANE ALINE PRATA 46
TATIANA EING GRANADO KHENAIFES 65
TATIANA FIGUEIREDO GUIMARÃES 12
TATIANA ONOFRE GAMA 63
TATIANA SARUHASHI SARUHASHI 67
TATIANA STRAVA CORRÊA 40, 47, 49, 73, 78
THAÍS BITTENCOURT PIRES 42
THAIS HONORIO PORTO 16, 20, 84
THALES ALVES BARBOSA 12
THALITA OLIVEIRA TRINDADE 37
THATIANA CIMETTA 66, 77, 79
THIAGO BITENCOURT HASSEGAWA 76
THIAGO RIBEIRO GONÇALVES 63
THULIO MARQUEZ CUNHA 40, 47, 48, 49, 55, 59, 67
70, 73, 78, 83, 84, 85

U

UBIRATAN DE PAULA SANTOS 32

V

VALÉRIA BARBOSA MOREIRA 31
VANESSA ALVARENGA 41
VANESSA ALVES DE LIMA 67, 68, 71, 76
VANESSA KANASHIRO LIMA 63
VERA LUCIA DA GAMA E SILVA VOLPE 34, 36, 51
VICENTE DORGAN NETO 25, 28
VICTOR EDUARDO ROMAN SALLAS 25, 28
VIRGÍLIO COSTA FARNESE 40, 47, 48, 49, 73
VIRGILIO SOUZA E SILVA 70, 83, 84, 85
VIRGINIA MONTEIRO DE OLIVEIRA 67, 68, 71, 75, 76,
VIVIAN PAULIN CORREIA 79
VIVIANE ROSSI FIGUEIREDO 60, 61
VIVIANNY ARAÚJO NASCIMENTO 40, 47, 67, 73, 78

W

WILLIAM SALIBE FILHO 43, 45, 69
WILSON JACOB FILHO 9, 62

Seretide®

xinafoato de salmeterol
propionato de fluticasona

Apresentações: Seretide® é apresentado em dois inaladores distintos: **Seretide® DISKUS e Seretide® SPRAY**, ambos para inalação oral apenas. **Seretide® DISKUS** é apresentado na forma de pó, acondicionado em um dispositivo plástico em forma de disco, contendo um strip com 60 doses. O Diskus é lacrado em um invólucro laminado metálico que deve ser aberto apenas quando o medicamento for usado pela primeira vez. Possui as seguintes apresentações: 50/100 mcg; 50/250 mcg; 50/500 mcg. **Composição:** cada dose contém: **Seretide® DISKUS** 50/100 xinafoato de salmeterol 72,5 mcg (equivalente a 50 mcg de salmeterol); propionato de fluticasona 100 mcg. **Seretide® DISKUS** 50/250 xinafoato de salmeterol 72,5 mcg (equivalente a 50 mcg de salmeterol); propionato de fluticasona 250 mcg. **Seretide® DISKUS** 50/500 xinafoato de salmeterol 72,5 mcg (equivalente a 50 mcg de salmeterol); propionato de fluticasona 500 mcg. **Excipiente:** lactose qsp 1 dose. **Seretide® SPRAY** é um aerossol para inalação, consistindo de uma suspensão de salmeterol e propionato de fluticasona no propelente HFA134A (sem CFC). A suspensão está contida em um recipiente de liga de alumínio lacrado com uma válvula medidora, contendo 120 doses. **Possui as seguintes apresentações:** 25/50 mcg; 25/125mcg; 25/250mcg. **Composição:** cada dose contém: **Seretide® SPRAY** 25/50 xinafoato de salmeterol 36,3 mcg (equivalente a 25 mcg de salmeterol); propionato de fluticasona 50 mcg; propelente HFA134A qsp 75mg. **Seretide® SPRAY** 25/125 xinafoato de salmeterol 36,3 mcg (equivalente a 25 mcg de salmeterol); propionato de fluticasona 125 mcg; propelente HFA 134A qsp 75 mg. **Seretide® SPRAY** 25/250 xinafoato de salmeterol 36,3 mcg (equivalente a 25 mcg de salmeterol); propionato de fluticasona 250 mcg; propelente HFA 134A qsp 75 mg. **Indicações: Seretide®** está indicado no tratamento das doenças obstrutivas reversíveis do trato respiratório, incluindo asma, em adultos e crianças, e no tratamento de manutenção da doença pulmonar obstrutiva crônica (DPOC), incluindo bronquite crônica e enfisema pulmonar, e foi demonstrado que reduz a mortalidade resultante de todas as causas. **Doses recomendadas: Seretide®** deve ser utilizado regularmente, mesmo quando os pacientes estejam assintomáticos. Pacientes devem ser reavaliados regularmente a fim de manter a concentração de **Seretide®** na faixa ótima. Adultos e adolescentes acima de 12 anos: **Seretide® DISKUS:** uma inalação de 50/100, 50/250 ou 50/500 mcg de salmeterol/propionato de fluticasona, duas vezes ao dia. Para o tratamento da doença pulmonar obstrutiva crônica (DPOC) na dose 50 mcg/500 mcg, duas vezes ao dia, foi demonstrado que o **Seretide®** reduz a mortalidade por todas as causas. **Seretide® SPRAY:** duas inalações de 25/50, 25/125 ou 25/250 mcg de salmeterol/propionato de fluticasona, duas vezes ao dia. **Crianças acima de 4 anos: Seretide® DISKUS:** uma inalação de 50/100 mcg de salmeterol/propionato de fluticasona, duas vezes ao dia. **Seretide® SPRAY:** duas inalações de 25/50 mcg de salmeterol/propionato de fluticasona, duas vezes ao dia. **Contraindicações:** o uso de **Seretide®** é contraindicado em pacientes com hipersensibilidade conhecida a qualquer componente da fórmula. **Precauções: Seretide®** não deve ser usado no alívio dos sintomas agudos. Nessa circunstância, deve ser utilizado um broncodilatador de ação rápida (salbutamol, por exemplo). O paciente deve ser avisado para manter sua medicação de alívio sempre disponível. Quando a dose usual de **Seretide®** torna-se ineficaz no controle das doenças obstrutivas reversíveis das vias respiratórias, o paciente deve ser reavaliado pelo médico e, caso seja necessário, a administração sistêmica de corticosteroides e/ou antibióticos, em casos de infecção, deve ser efetuada. A deterioração súbita e progressiva do controle da asma é potencialmente perigosa e deve ser avaliada a necessidade de aumento da dose de corticosteroide. O tratamento com **Seretide®** não deve ser suspenso abruptamente. Como com toda e qualquer medicação que contenha corticosteroides, **Seretide®** deve ser administrado com cautela a pacientes portadores de tuberculose pulmonar ativa ou quiescente. Broncodilatadores adrenérgicos devem ser prescritos com cautela a pacientes portadores de tireotoxicose. Verificou-se um aumento da notificação de pneumonia em estudos de pacientes com DPOC que receberam salmeterol/propionato de fluticasona. Efeitos cardiovasculares, como aumento da pressão sanguínea sistólica e frequência cardíaca, podem ocasionalmente ser observados. Pode ocorrer uma diminuição passageira do potássio sérico. Efeitos sistêmicos podem ocorrer com quaisquer corticosteroides inalatórios, especialmente quando altas doses são prescritas por longos períodos. No entanto, esses efeitos são menos prováveis de ocorrer do que com o uso de corticosteroides orais. Alguns efeitos sistêmicos prováveis incluem supressão adrenal, retardo no crescimento de crianças e de adolescentes, diminuição na densidade óssea, catarata e glaucoma. Pacientes sob transferência de terapia com esteroides orais para via inalatória necessitam de cuidado especial e de monitorização regular da função adrenocortical. A suspensão da terapia sistêmica deve ser gradual e pacientes podem necessitar de terapia complementar com corticosteróides em caso de crise. Houve relatos raros de aumento nos níveis de glicose sanguínea. Foi demonstrado um aumento significativo das mortes relacionadas à asma em pacientes que receberam xinafoato de salmeterol (estudo SMART). **Interações medicamentosas:** sob circunstâncias normais, baixas concentrações plasmáticas do propionato de fluticasona são alcançadas após inalação. Portanto, é improvável a ocorrência de interações medicamentosas clinicamente significativas. O uso concomitante com ritonavir deve ser evitado. Aconselha-se cautela ao coadministrar inibidores potentes do CYP3A4 (p. ex., cetoconazol), pois pode aumentar a exposição sistêmica à fluticasona. Da mesma forma, pode haver aumento significativo da concentração plasmática de salmeterol. Isso pode levar a um prolongamento do intervalo QTc. A segurança do uso de salmeterol e de propionato de fluticasona durante a gravidez não foi estabelecida. **Reações adversas:** candidíase de boca e garganta, pneumonia em pacientes com DPOC, cefaléia, irritação na garganta, rouquidão, reações cutâneas de hipersensibilidade, angioedema, sintomas respiratórios e reações anafiláticas, síndrome de Cushing, hiperglicemia, ansiedade, distúrbios do sono, mudanças comportamentais. Arritmias cardíacas, como fibrilação atrial, taquicardia supraventricular e extrassístoles, podem ocorrer, normalmente em pacientes suscetíveis. Como em outras terapias inalatórias, pode ocorrer broncoespasmo paradoxal, com aumento na dificuldade de respirar, após a dose. Esse quadro deve ser imediatamente revertido com o uso de um broncodilatador de ação rápida e o uso de **Seretide®** deve ser interrompido. **Superdosagem:** não existem relatos de superdosagem com o uso de **Seretide®**. Os sintomas de superdosagem para o salmeterol são tremor, enxaqueca e taquicardia. A inalação de propionato de fluticasona em doses muito acima daquelas recomendadas pode levar à supressão temporária da função adrenal. **VENDA SOB PRESCRIÇÃO MÉDICA. Reg. MS 1.0107.0230. mBL_Seretide_disk_spra_GDS 26 IPI12_v1 e GDS24_IPI12_v3**

O uso de Seretide® é contraindicado em pacientes com hipersensibilidade conhecida a qualquer componente da fórmula. Aconselha-se cautela ao coadministrar inibidores potentes do CYP3A4 (p.ex., cetoconazol).

Material de distribuição exclusiva para profissionais de saúde habilitados a prescrever ou dispensar medicamentos. Recomenda-se a leitura da bula e da monografia do produto antes da prescrição de qualquer medicamento. Mais informações à disposição sob solicitação ao Serviço de Informação Médica (DDG 0800 701 22 33 ou http://www.sim-gsk.com.br).

Seretide®

xinafoato de salmeterol
propionato de fluticasona

ASMA

- **Reduz em 57% as exacerbações** em comparação com formoterol+budesonida.[3]
- A **opção terapêutica segura,** inclusive para crianças de 4 a 11 anos.[1,4]
- É a **terapia combinada que provou alcançar e manter o controle** da asma definido pelo GINA.[5]

Spray:[1]
25/50 mcg
25/125 mcg
25/250 mcg

2 aplicações
2 vezes ao dia.

Diskus:[2]
50/100 mcg
50/250 mcg
50/500 mcg

1 aplicação
2 vezes ao dia.

DPOC

- **Melhora a qualidade de vida** *vs.* tiotrópio.[6]
- **Reduz em 52% o risco de mortalidade** *vs.* tiotrópio.[6]
- **Melhora a qualidade de vida, reduz a mortalidade e a progressão da DPOC,** inclusive em pacientes moderados.[7,8,9]

Referências bibliográficas: 1. SERETIDE® Spray (xinafoato de salmeterol/propionato de fluticasona). Bula do produto. **2.** SERETIDE® Diskus (xinafoato de salmeterol/propionato de fluticasona). Bula do produto. **3.** DAHL, R *et al.* EXCEL: A randomised trial comparing salmeterol/fluticasone propionate and formoterol/budesonide combinations in adults with persistent asthma. Respir Med, 100(7): 1152-62, 2006. **4.** KRAMER, JM. Balancing the benefits and risks of inhaled long-acting beta-agonists - the influence of values. N Engl J Med, 360(16): 1592-5, 2009. **5.** BATEMAN, ED *et al.* Can guideline-defined asthma control be achieved? The Gaining Optimal Asthma ControL study. Am J Respir Crit Care Med, 170(8): 836-44, 2004. **6.** WEDZICHA, JA *et al.* The prevention of chronic obstructive pulmonary disease exacerbations by salmeterol/fluticasone propionate or tiotropium bromide. Am J Respir Crit Care Med, 177(1): 19-26, 2008. **7.** CELLI, BR *et al.* Effect of pharmacotherapy on rate of decline of lung function in chronic obstructive pulmonary disease: results from the TORCH study. Am J Respir Crit Care Med, 178(4): 332-8, 2008. **8.** CALVERLEY, PMA *et al.* Salmeterol and fluticasone propionate and survival in chronic obstructive pulmonary disease. N Engl J Med, 356(8): 775-89, 2007. **9.** JENKINS, CR *et al.* Efficacy of salmeterol/fluticasone propionate by GOLD stage of chronic obstructive pulmonary disease: analysis from the randomised, placebo-controlled TORCH study. Respir Res, 10(1): 59, 2009.

O uso de Seretide® é contraindicado em pacientes com hipersensibilidade conhecida a qualquer componente da fórmula. Aconselha-se cautela ao coadministrar inibidores potentes do CYP3A4 (p. ex., cetoconazol).

Material de distribuição exclusiva para profissionais de saúde habilitados a prescrever ou dispensar medicamentos. Recomenda-se a leitura da bula e da monografia do produto, antes da prescrição de qualquer medicamento. Mais informações à disposição, sob solicitação ao Serviço de Informação Médica (0800 701 2233 ou www.sim-gsk.com.br).

REPENSE SER0118 – ABR/11

SIM
SERVIÇO DE INFORMAÇÃO MÉDICA
0800 701 2233 www.sim-gsk.com.br

www.gsk.com.br
Estrada dos Bandeirantes, 8464, Jacarepaguá
Rio de Janeiro - RJ - CEP 22783-110
CNPJ 33247743/0001-10

gsk GlaxoSmithKline

DAXAS® roflumilaste - USO ORAL, ADULTO. **INDICAÇÕES:** tratamento de manutenção de pacientes com doença pulmonar obstrutiva crônica (DPOC) grave (VEF1 pós-broncodilatador < 50% do valor previsto) associada a bronquite crônica (tosse e expectoração crônicas) com histórico de exacerbações (crises) frequentes, em complementação ao tratamento com broncodilatadores. **CONTRAINDICAÇÕES:** hipersensibilidade ao roflumilaste ou a qualquer dos componentes da formulação. **Este medicamento é contraindicado para pacientes com insuficiência hepática moderada e grave (classes 'B' e 'C' de Child-Pugh), pois não existem estudos sobre o uso do roflumilaste nesses pacientes. PRECAUÇÕES:** DAXAS® deve ser administrado apenas por via oral. DAXAS® não é indicado para melhora de broncoespasmo agudo. Os comprimidos de DAXAS® contêm 199 mg de lactose. Perda de peso: nos estudos de 1 ano (M-124, M-125), houve redução mais frequente do peso corporal em pacientes tratados com DAXAS® versus placebo. Após a descontinuação de DAXAS®, a maioria dos pacientes recuperou o peso corporal após 3 meses. Na ocorrência de perda de peso inexplicada e pronunciada, deve-se descontinuar a administração de DAXAS®, se julgado necessário. Intolerância persistente: apesar das reações adversas como diarreia, náusea, dor abdominal e cefaleia serem transitórias e se resolverem espontaneamente com a manutenção do tratamento, o tratamento com DAXAS® deve ser revisto em caso de intolerância persistente. Gravidez e lactação: as informações disponíveis sobre o uso de DAXAS® em gestantes são limitadas, mas não indicaram eventos adversos do roflumilaste sobre a gestação ou a saúde do feto/recém-nato. Não são conhecidos outros dados epidemiológicos relevantes. Estudos em animais demonstraram toxicidade reprodutiva. O risco potencial para humanos ainda não está estabelecido. DAXAS® não deve ser administrado durante a gestação. É possível que o roflumilaste e/ou seus metabólitos sejam excretados no leite materno durante a amamentação; estudos em animais (ratos) em fase de amamentação detectaram pequenas quantidades do produto e seus derivados no leite dos animais. Categoria B de risco na gravidez – este medicamento não deve ser utilizado por mulheres grávidas ou que estejam amamentando sem orientação médica ou do cirurgião-dentista. Idosos: os cuidados com o uso de DAXAS® por pacientes idosos devem ser os mesmos para os demais pacientes; não são recomendados ajustes na dosagem da medicação. Pacientes pediátricos (crianças e adolescentes menores de 18 anos de idade): o produto não é recomendado para este grupo de pacientes, pois não há dados disponíveis sobre a eficácia e a segurança da administração oral de DAXAS® nesta faixa etária. Insuficiência hepática: não é necessário ajuste da dosagem para pacientes com insuficiência hepática leve (classe 'A' de Child-Pugh). No entanto, para pacientes com insuficiência hepática moderada ou grave (classes 'B' e 'C' de Child-Pugh), o uso deste medicamento não é recomendado, pois não existem estudos sobre o uso nesses pacientes. Insuficiência renal: não é necessário ajuste da dose para pacientes com insuficiência renal crônica. Fumantes com DPOC: não é necessário ajuste da dose. Habilidade de dirigir e operar máquinas: é improvável que o uso desse medicamento cause efeitos na capacidade de dirigir veículos ou de usar máquinas. Pacientes com doenças imunológicas graves, infecciosas graves ou tratados com imunossupressores: deve-se suspender ou não iniciar o tratamento com DAXAS® nesses casos. Pacientes com insuficiência cardíaca classes III e IV (NYHA): não existem estudos nessa população de pacientes, portanto não se recomenda o uso nesses pacientes. Pacientes com doenças psiquiátricas: DAXAS® não é recomendado para pacientes com histórico de depressão associada com ideação ou comportamento suicida. Os pacientes devem ser orientados a comunicar seu médico caso apresentem alguma ideação suicida. **INTERAÇÕES MEDICAMENTOSAS:** estudos clínicos de interações medicamentosas com inibidores do CYP3A4 (eritromicina e cetoconazol) não resultaram em aumento da atividade inibitória total de PDE4 (exposição total ao roflumilaste e ao N-óxido roflumilaste); com o inibidor do CYP1A2 fluvoxamina e os inibidores duplos CYP3A4/1A2 enoxacina e cimetidina, os estudos demonstraram aumento na atividade inibitória total de PDE4. Dessa forma, deve-se esperar aumento de 20% a 60% na inibição total de PDE4 quando o roflumilaste for administrado concomitantemente com potentes inibidores do CYP1A2, como a fluvoxamina, embora não sejam esperadas interações com inibidores do CYP3A4, como cetoconazol. A administração de rifampicina (indutor enzimático de CYP450) resultou em redução na atividade inibitória total de PDE4 de cerca de 60% e o uso de indutores potentes do citocromo P450 (como fenobarbital, carbamazepina, fenitoína) pode reduzir a eficácia terapêutica do roflumilaste. Não se observaram interações clinicamente relevantes com: salbutamol inalado, formoterol, budesonida, montelucaste, digoxina, varfarina, sildenafila, midazolam. A coadministração de antiácidos não altera a absorção nem as características farmacológicas do produto. A coadministração com teofilina aumentou em 8% a atividade inibitória sobre a fosfodiesterase 4. Quando utilizado com contraceptivo oral com gestodeno e etinilestradiol, a atividade inibitória sobre a fosfodiesterase 4 aumentou 17%. Não há estudos clínicos que avaliaram o tratamento concomitante com xantinas, portanto não se recomenda o uso combinado a esse fármaco. REAÇÕES ADVERSAS: DAXAS® foi bem avaliado em estudos clínicos e cerca de 16% dos indivíduos apresentaram reações adversas com o roflumilaste versus 5,7% com o placebo. As reações adversas mais frequentemente relatadas foram diarreia (5,9%), perda de peso (3,4%), náusea (2,9%), dor abdominal (1,9%) e cefaleia (1,7%). A maior parte dessas reações foram leves ou moderadas e desapareceram com a continuidade do tratamento. Os eventos adversos classificados por frequência foram: Reações comuns (> 1/100 e < 1/10): perda de peso, distúrbios do apetite, insônia, cefaleia, diarreia, náusea, dor abdominal. Reações incomuns (> 1/1.000 e < 1/100): hipersensibilidade, ansiedade, tremor, vertigem, tontura, palpitações, gastrite, vômitos, refluxo gastroesofágico, dispepsia, erupções cutâneas, espasmos musculares, fraqueza muscular, mal-estar, astenia, fadiga, dor muscular, lombalgia. Reações raras (> 1/10.000 e < 1/1.000): depressão e distúrbios do humor, ginecomastia, disgeusia, hematoquezia, obstipação intestinal, aumento de gama-GT, aumento de transaminases, urticária, infecções respiratórias (exceto pneumonia), aumento de CPK. **POSOLOGIA E ADMINISTRAÇÃO:** a dose recomendada de DAXAS® é de um comprimido uma vez ao dia. Os comprimidos de DAXAS® devem ser administrados com a quantidade de água necessária para facilitar a deglutição e podem ser administrados antes, durante ou após as refeições. Recomenda-se que o medicamento seja administrado sempre no mesmo horário do dia, durante todo o tratamento. **Este medicamento não deve ser partido ou mastigado.** A PERSISTIREM OS SINTOMAS, O MÉDICO DEVERÁ SER CONSULTADO. VENDA SOB PRESCRIÇÃO MÉDICA. REGISTRO MS: 1.0639.0257. *Marca depositada

Referências bibliográficas: 1- Rabe KF. Update on roflumilast, a phosphodiesterase 4 inhibitor for the treatment of chronic obstructive pulmonary disease. Br J Pharmacol. 2011 Jan 14. doi:10.1111/j.1476-5381.2011.01218.x. **2-** Diamant Z, Spina D. PDE4-inhibitors: A novel, targeted therapy for obstructive airways disease. Pulm Pharmacol Ther. 2011; 1-8. **3-** Gross NJ, Giembycz MA, Rennard SI. Treatment of chronic obstructive pulmonary disease with roflumilast, a new phosphodiesterase 4 inhibitor. COPD. 2010 Apr; 7(2):141-53. **4-** Sanford M. Roflumilast: in chronic obstructive pulmonary disease. Drugs. 2010;70(12):1615-27. **5-** Daxas® [Bula]. São Paulo: Nycomed Pharma. **6-** Calverley PM et al. Roflumilast in symptomatic chronic obstructive pulmonary disease: two randomised clinical trials. Lancet. 2009;374(9691):685-694. **7-** Fabbri LM, et al. Roflumilast in moderate-to-severe chronic obstructive pulmonary disease treated with long acting bronchodilators: two randomised clinical trials. Lancet. 2009;374(9691):695-703. **8-** Rennard SI, et al. Reduction of exacerbations by the PDE4 inhibitor roflumilast - the importance of defining different subsets of patients with COPD. Respir Res. 2011;12(1):18. **9-** European Medicines Agency. Daxas EPAR. [online] 2010. [citado em 2011 fev 21]. Disponível em: URL: http://www.ema.europa.eu/docs/en_GB/document_library/EPAR_-_Summary_for_the_public/human/001179/WC500095211.pdf **10-** Miravitlles M. Cough and sputum production as risk factors for poor outcomes in patients with COPD. Respiratory Medicine. 2011; xx, 1e11. **11-** GOLD Executive Committee. Global Initiative for Chronic Obstructive Lung Disease strategy for the diagnosis, management and prevention of chronic obstructive pulmonary disease: update 2010. [online] 2010. [citado em 2011 mar 14]. Disponível em: URL: http://www.goldcopd.org/Guidelineitem.asp?l1=2&l2=1&intId=989 **12-** Hurst JR, et al. Susceptibility to exacerbation in chronic obstructive pulmonary disease. N Engl J Med. 2010 Sep 16;363(12):1128-38. **13-** Hatzelmann A, et al. The preclinical pharmacology of roflumilast – A selective, oral phosphodiesterase 4 inhibitor in development for chronic obstructive pulmonary disease. Pulm Pharmacol Ther. 2010; 23(4):235-56. **14-** McIvor RA. Future options for disease intervention: important advances in phosphodiesterase 4 inhibitors. Eur Respir Rev 2007; 16(105):105-112. **15-** Garcia-Aymerich J, et al. Risk factors of readmission to hospital for a COPD exacerbation: a prospective study. Thorax. 2003;58(2):100-5. **16-** Burgel PR, et al. Cough and sputum production are associated with frequent exacerbations and hospitalizations in COPD subjects. Chest. 2009;135(4):975-82. **17-** Saetta M, et al. CD8+ve cells in the lungs of smokers with chronic obstructive pulmonary disease. Am J Respir Crit Care Med. 1999;160(2):711-7.

PRODUTO DE TITULARIDADE DA NYCOMED PHARMA LTDA. E CO PROMOVIDO PELA MSD

MSD

NYCOMED

Daxas*
roflumilaste 500mcg
INDO ALÉM DOS SINTOMAS!

Nycomed Pharma Ltda. Rua do Estilo Barroco, 721 - 04709-011 - São Paulo - SP
Mais informações poderão ser obtidas diretamente com nosso Departamento Médico ou por meio de nossos representantes.

APRESENTANDO DAXAS®

TERAPIA QUE VAI ALÉM DOS SINTOMAS[1,2]

Agindo sobre a inflamação crônica latente na DPOC.[1,3]

- **Exclusivo** modo de ação anti-inflamatória.[1,3-5]
- **Reduz** a taxa de exacerbação.[1,2,4,6,7]
- **Melhora** a função pulmonar.[1,3,13,19,22]
- **Beneficia pacientes**[1,13] com risco de exacerbação:[1,5,11,12,16]
  - tosse e expectoração crônicas
  - histórico de exacerbação.

1 comprimido ao dia

Associado ao tratamento de manutenção[12]

DAXAS® ESTÁ DISPONÍVEL EM CAIXAS DE 30 COMPRIMIDOS[12]

Contraindicações: alergia aos componentes da fórmula e pacientes com insuficiência hepática moderada ou grave. **Interações medicamentosas:** a administração de indutores enzimáticos do citocromo P450, como rifampicina e anticonvulsionantes, pode reduzir a eficácia terapêutica do roflumilaste. Não existem estudos clínicos que avaliaram o tratamento concomitante com metilxantinas, portanto seu uso em associação não está recomendado.

NYCOMED

EM CASO DE DÚVIDAS LIGUE GRATUITAMENTE
SAC: 0800-7710345
www.nycomed.com.br

Nycomed Pharma Ltda. Rua do Estilo Barroco, 721 - 04709-011 - São Paulo - SP

Daxas®
roflumilaste 500mcg
INDO ALÉM DOS SINTOMAS.

14º Congresso Paulista
de Pneumologia
e Tisiologia
17 a 20 de novembro de 2011
Centro Fecomercio de Eventos
São Paulo, SP
Rua Dr. Plínio Barreto, 285 | Bela Vista

FOSTAIR®
beclometasona+formoterol

Mais eficácia por micrograma de corticoide*,1-4

FOSTAIR® fumarato de formoterol. **USO INALATÓRIO (Oral). USO ADULTO. COMPOSIÇÃO, FORMA FARMACÊUTICA E APRESENTAÇÕES.** Solução pressurizada para inalação (aerossol). Aerossol dosimetrado contendo 120 doses (jatos). Cada dose (jato) de **FOSTAIR®** contém 100 mcg de dipropionato de beclometasona e 6 mcg de formoterol. Acompanhado de bocal (dispositivo para aplicação oral em forma de L). **INDICAÇÕES: FOSTAIR®** é indicado no tratamento regular da asma, no qual o uso de uma combinação fixa (broncodilatador de longa ação e corticoide inalado) é considerado adequado: - pacientes não controlados adequadamente através de inalação de corticoide e agonistas beta-2 de ação rápida, quando necessário, ou - pacientes controlados adequadamente com inalação de corticoide e agonista beta-2 de ação prolongada. **CONTRAINDICAÇÕES:** Hipersensibilidade conhecida a dipropionato de beclometasona, fumarato de formoterol e/ou quaisquer dos excipientes. Este medicamento é contraindicado para menores de 18 anos. **Este medicamento não deve ser utilizado por mulheres grávidas sem orientação médica ou do cirurgião-dentista. CUIDADOS E ADVERTÊNCIAS: FOSTAIR®** deve ser usado com precaução e somente sob condições estritas de indicação em pacientes com bloqueio atrioventricular de terceiro grau, estenose subvalvular aórtica idiopática, cardiomiopatia hipertrófica obstrutiva, cardiomiopatia severa, especialmente infarto agudo do miocárdio, cardiopatia coronária, insuficiência cardíaca congestiva, doenças vasculares oclusivas, especialmente arteriosclerose, hipertensão arterial e aneurisma, hipertireoidismo, especialmente tireotoxicose, diabetes mellitus refratária e feocromocitoma. Deve haver precaução ao tratar pacientes com prolongamento do intervalo de QTc, por exemplo, induzido pelo medicamento ou congênito (QTc >0,44 segundos). Formoterol pode induzir o prolongamento do intervalo de QTc. **FOSTAIR®** pode ser usado somente com precauções especiais (por exemplo, monitoria) em pacientes com arritmia taquicárdica (batimentos do coração acelerados e/ou irregulares). Hipocalemia potencialmente grave pode resultar da terapia com agonista beta-2. Precaução especial é aconselhada na asma severa, uma vez que este efeito pode ser potencializado pela hipoxia e tratamento concomitante. É recomendado que os níveis de potássio sérico sejam monitorados em tais situações. A inalação de altas doses de formoterol pode causar elevação dos níveis de glicemia. Esse parâmetro deve, por isso, ser atentamente monitorado em pacientes diabéticos. Se a anestesia com anestésicos halogenados for planejada, **FOSTAIR®** não deve ser administrado por no mínimo 12 horas antes do início da anestesia. **Risco de morte relacionado à asma:** Pacientes com asma devem ser informados que formoterol, um dos princípios ativos presentes em **FOSTAIR®**, pode aumentar o risco de morte relacionado à asma. Assim como com toda medicação inalada contendo corticoide, **FOSTAIR®** deve ser administrado com cuidado em pacientes com tuberculose pulmonar ativa ou quiescente e infecções fúngicas e virais das vias aéreas. É recomendado que a descontinuação do tratamento com **FOSTAIR®** não seja feita abruptamente. Caso o paciente considere o tratamento ineficaz, deve-se buscar atenção médica. O uso crescente de broncodilatadores de resgate indica piora da condição clínica e requer uma reavaliação da terapia para asma. A deterioração súbita e progressiva do controle da asma representa uma ameaça à vida potencial e o paciente deve ser submetido a uma avaliação clínica urgente para modificação da terapia. Para o tratamento de ataques asmáticos agudos, os pacientes devem ser aconselhados a manter o broncodilatador de ação rápida sempre disponível. Os pacientes devem ser lembrados de administrar **FOSTAIR®** diariamente como prescrito, mesmo quando estiverem assintomáticos. A terapia não deve ser iniciada durante uma exacerbação. Assim como com outras terapias de inalação, o broncoespasmo paradoxal pode ocorrer com aumento imediato da respiração sibilante após a administração. **FOSTAIR®** deve ser descontinuado imediatamente, o paciente deve ser avaliado e uma terapia alternativa instituída, se necessário. Podem ocorrer efeitos sistêmicos com qualquer corticoide inalado, especialmente em alta dose prescrita por períodos longos. Esses efeitos têm probabilidade menor de ocorrência com corticoide inalados em comparação a orais. Possíveis efeitos sistêmicos incluem: supressão adrenal, retardo do crescimento em crianças e adolescentes, redução da densidade mineral óssea, catarata e glaucoma. Portanto, **é importante que o paciente seja avaliado regularmente e que a dose de corticoide inalado seja reduzida à dose mais baixa na qual o controle eficaz da asma seja mantido.** O tratamento prolongado de pacientes com doses altas de corticoide inalados pode resultar em supressão adrenal e crise adrenal aguda. Situações que podem desencadear a crise adrenal aguda incluem trauma, cirurgia, infecção severa ou qualquer redução rápida da dose. Os sintomas apresentados são tipicamente vagos e podem incluir anorexia, dor abdominal, perda de peso, cansaço, cefaleia, náusea, vômito, hipotensão, nível reduzido de consciência, hipoglicemia e ataques convulsivos. A cobertura adicional de corticoide sistêmica deve ser considerada durante períodos de estresse ou cirurgia eletiva. Deve haver precaução na transferência de pacientes para a terapia com **FOSTAIR®**, especialmente se houver qualquer motivo para supor que a função adrenal está comprometida por conta da terapia sistêmica prévia com esteroides. Pacientes em transição da terapia oral para corticoide inalados podem permanecer sob risco de insuficiência adrenal por um período de tempo considerável. Pacientes que exigiram terapia de emergência de altas doses de corticoide no passado também podem estar sob risco. Essa possibilidade de insuficiência residual deve sempre ser considerada em situações de emergência e eletivas, passíveis de produzir estresse, e um tratamento com corticoide adequado deve ser considerado. A extensão do comprometimento adrenal pode exigir conselho de especialistas antes da realização de procedimentos eletivos. Os pacientes devem ser orientados a enxaguar a boca com água após inalar a dose prescrita, para minimizar o risco de infecção orofaríngea por cândida. **FOSTAIR®** contém uma pequena quantidade de álcool (etanol). Existe a possibilidade teórica de uma interação com dissulfiram ou metronidazol em pessoas que são particularmente sensíveis ao tratamento com esses medicamentos. **USO EM IDOSOS, CRIANÇAS E OUTROS GRUPOS DE RISCO. Uso em crianças: FOSTAIR®** não é recomendado para crianças. **Uso em idosos:** Não é necessário ajuste de dose para pacientes idosos. **Gravidez e lactação:** Não há dados clínicos sobre mulheres usando o **FOSTAIR®** durante a gravidez ou amamentação. **Nota: FOSTAIR® não é apropriado para o tratamento de ataques asmáticos agudos. Este medicamento é contraindicado para menores de 18 anos. Este medicamento pode causar doping. Interações medicamentosas:** Beta-bloqueadores devem ser evitados por pacientes asmáticos. Caso sejam administrados por motivos maiores, o efeito do formoterol será reduzido ou extinto. Por outro lado, o uso concomitante de outros medicamentos beta-adrenérgicos pode ter efeitos potencialmente aditivos. O tratamento concomitante com quinidina, disopiramida, procainamida, fenotiazinas, anti-histamínicos, inibidores da monoamino oxidase e antidepressivos tricíclicos pode prolongar o intervalo de QTc e elevar o risco de arritmias ventriculares. Além disso, L-Dopa, L-tirosina, oxitocina e álcool podem comprometer a tolerância cardíaca à 2 simpatomiméticos. O tratamento concomitante com inibidores da monoamino oxidase, incluindo agentes com propriedades semelhantes, como furazolidona e procarbazina, podem precipitar reações hipertensivas. Há um risco elevado de arritmia em pacientes recebendo anestesia concomitante com hidrocarbonos halogenados. A hipocalemia pode elevar a disposição à arritmia em pacientes tratados com glicosídeos digitálicos. Há um potencial teórico de interação particularmente em pacientes sensíveis utilizando dissulfiram ou metronidazol, pois **FOSTAIR®** contém álcool e sua interação com dissulfiram pode causar vermelhidão e com metronidazol pode ocorrer vermelhidão, vômitos e taquicardia. Os pacientes devem ser avisados que o medicamento contém pequena porcentagem de álcool. Em doses normais, não há risco para os pacientes. **Reações adversas/Efeitos colaterais:** Reação muito comum (>1/10): não foram relatadas reações muito comuns até o momento. Reação comum (>1/100 e <1/10): faringite, cefaleia, rouquidão. Reação incomum (>1/1.000 e <1/10): gripe, infecção fúngica oral, candidíase faríngea e esofágica, candidíase vaginal, gastroenterite, sinusite, granulocitopenia, dermatite alérgica, hipocalemia, tremor, otosalpingite, palpitações, intervalo prolongado e corrigido de qt em eletrocardiograma, alteração em eletrocardiograma, hiperemia, rubor, disfonia, rinite, tosse, tosse produtiva, irritação na garganta, crise asmática, diarreia, boca seca, dispepsia, disfagia, sensação de queimação nos lábios, câimbra muscular, proteína c-reativa elevada e contagem de plaquetas elevada. Reação rara (>1/10.000 e < 1/1.000): não foram relatadas reações raras até o momento. Reação muito rara (<1/10.000): não foram relatadas reações muito raras até o momento. **POSOLOGIA: Doses recomendadas: Uso adulto:** Uma ou duas inalações (jato), duas vezes ao dia. Os pacientes devem ser reavaliados regularmente por um médico, de modo que a posologia de **FOSTAIR®** permaneça sendo a ideal. A dose deve ser titulada à dose mais baixa na qual o controle eficaz dos sintomas é mantido. Quando o controle dos sintomas é mantido com a dose mais baixa recomendada, o passo seguinte inclui testar o uso de corticoide inalatório isolado. Não é necessário ajuste de dose para pacientes idosos. Não há dados disponíveis sobre o uso de **FOSTAIR®** em pacientes com comprometimento hepático ou renal. **VENDA SOB PRESCRIÇÃO MÉDICA.** SE PERSISTIREM OS SINTOMAS, O MÉDICO DEVERÁ SER CONSULTADO. **Reg. M.S. 1.0058.0114. SAC:** 0800-114525. www.chiesi.com.br.

Contraindicações: hipersensibilidade conhecida aos componentes da fórmula. **Interação medicamentosa:** possibilidade teórica de uma interação com dissulfiram ou metronidazol.

Referências Bibliográficas: 1. Huchon et al. Lung function and asthma control with beclomethasone and formoterol in a single inhaler. Respiratory Medicine 2009;103: 41-49. **2.** Fabbri et al. Inhaled beclometasone dipropionate/formoterol extra-fine fixed combination in the treatment of asthma:evidence and future perspectives. Expert Opin.Pharmacother.2008 ;9(3): 479-490. **3.** Bula Profissional da Saúde Fostair®. **4.** Nicolini et al. Beclomethasone/formoterol fixed combination for the management of asthma: patient considerations. Therapeutics and Clinical Risk Management 2008 ;4(5): 855-86.

* Estudo comparativo entre BDP extrafine versus BDP convencional

Chiesi Line
0800-114525

www.chiesi.com.br

Chiesi

FOSTAIR®
beclometasona+formoterol

Mais eficácia por micrograma de corticoide*,1-4

FOSTAIR® é efetivo no tratamento da asma[1-4]

FOSTAIR® é a primeira combinação fixa extrafina que permite alta deposição da medicação em toda a árvore brônquica[2,4]

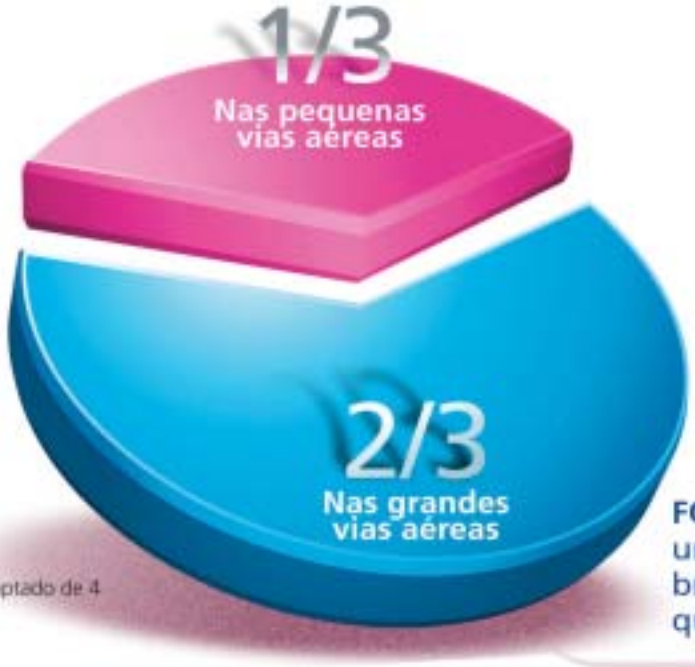

Adaptado de 4

FOSTAIR® permite um tratamento uniforme da inflamação e da broncoconstrição, tanto nas grandes quanto nas **pequenas vias aéreas**[4]

FOSTAIR® spray possui posologia cômoda[3]

Variação de dose conforme controle, sem necessidade de alterar o inalador

Facilidade de **ajuste de dose:**

FOSTAIR® 100/6 µg - 2 doses - 2x ao dia (a cada 12 h)
FOSTAIR® 100/6 µg - 1 dose - 2x ao dia (a cada 12 h)

Chiesi Line
0800-114525

www.chiesi.com.br

Chiesi